OM

DISSEKERANDE HJÄRTANEVRISMER.

AKADEMISK AFHANDLING

SOM MED TILLSTÅND AF

MEDICINSKA FAKULTETEN VID UPSALA UNIVERSITET

FÖR VINNANDE AF MEDICINSK DOKTORSGRAD

TILL OFFENTLIG GRANSKNING FRAMSTÄLLES

AF

ARTUR EDVARD VESTBERG

MED. LICENTIAT, NORRL.

Å LÄROSALEN N:R 4 LÖRDAGEN DEN 25 SEPT. 1897

KL. 10 F. M.

ACAD. LUND. BAT. BIBL.

MED TVÅ TAFLOR.

STOCKHOLM 1897

KUNGL. BOKTRYCKERIET. P. A. NORSTEDT & SÖNER

INNEHÅLL.

Sid.

Inledningsord . . . . 1.

I. Allmän öfversikt af de anatomiska förutsättningarna för dissekerande anevrismers uppkomst i hjärtat. Däraf beroende varieteter. Nödiga modifikationer i begreppet »dissekerande anevrism» 3.

II. Anatomisk undersökning af ett för dissekerande anevrismers uppkomst särskildt disponeradt hjärtparti. »Spatium peri-aorticum cordis» . . . . 13.

III. Historik . . . . 30.

IV. Eget fall . . . . 37.

V. Kasuistik . . . . 53.

VI. Öfversikt af de dissekerande hjärtanevrismernas patologi . . . . 94.

Literaturförteckning . . . . 115.

Förklaring till afbildningarna . . . . 120.

Alfabetiskt författareregister till kasuistiken . . . . 126.

Tillägg . . . . 128.

Digitized by the Internet Archive
in 2026

https://archive.org/details/IA41548913_0028

Om dissekerande hjärtanevrismer.

Patologisk-anatomisk afhandling.

Af

ARTUR VESTBERG.

Med 2 taflor.

Inledningsord.

Den 16 maj 1893 demonstrerade jag i Svenska läkaresällskapet ett fall af patologisk förändring, som jag betecknade såsom ett dissekerande hjärtanevrism. [81]) De undersökningar beträffande möjligheten och förekomsten af dissekerande anevrismer i hjärtat, som jag med anledning af detta fall hade påbörjat, har jag altsedan fortsatt på tider, som tjänstegöromål och andra behandlade uppgifter lemnat öfriga, altså med många och långa afbrott i arbetet. Dessa undersökningar hafva alt mer styrkt min uppfattning, att i människohjärtat förekommer en anevrismform, hvilken med hänsyn till sin patogenes — i mer eller mindre sträng analogi med de förut kända dissekerande kärlanevrismerna — bör betecknas såsom *dissekerande hjärtanevrism.* Jag hoppas i det följande kunna visa, att så verkligen är förhållandet, samt i någon mon klargöra de normalanatomiska betingelserna för dessa anevrismers uppkomst och lokalisation med däraf beroende varieteter.

Ur literaturen har jag samlat 59, som jag tror, hit hörande fall, hvilka tillsammans med mitt eget utgöra i alt 60 fall. Tyvärr äro icke alla dessa strängt bevisande för uppkomsten som dissekerande i den mening jag skall söka närmare precisera. Detta beror icke blott på en många gånger ofullständig

beskrifning af fallen, utan har till en del sin grund i det förhållandet, att gränserna för den i fråga varande anevrismformen gent emot andra på många punkter äro och måste vara diffusa. För att redan nu kunna skissera en möjligast fullständig bild af dessa anevrismers patologiska anatomi — och särskildt äfven i kroniska former samt just i deras öfvergångar till andra anevrismarter — har jag i kasuistiken jämte fall, som jag anser omöjliga att förklara annorlunda än såsom dissekerande, ansett mig böra upptaga äfven en del fall, hvilka vid sidan af denna tolkning inrymma möjlighet, om ock mindre sannolik, af ett annat uppkomstsätt. Antagligen ha väl också ibland subjektiva moment spelat in, så att fall kommit att inflyta, som en annan skulle uteslutit, och tvärt om.

De slutsatser beträffande patologien, som komma att dragas ur den föreliggande kasuistiken, kunna därför icke göra anspråk på mera än att lemna bidrag till en preliminär skissering af det dissekerande hjärtanevrismets patologiska anatomi.

Från en annan synpunkt kan mitt arbete betecknas som ett uppslag till en patologisk-anatomisk förklaring af en grupp hittils dunkla och — som det synes mig — delvis missuppfattade fall af hjärtanevrism. Det skall kanske föranleda beskrifvare af kommande fall att egna uppmärksamhet åt möjligheten, att de kunna vara dissekerande, och att mera omsorgsfullt granska dem från denna synpunkt. Om detta uppslag befinnes ega något bestående värde, torde det dissekerande hjärtanevrismets patologi sålunda i framtiden kunna grundas på en tillförlitligare kasuistik än den, som stått till mitt förfogande.

I.

Allmän öfversikt af de anatomiska förutsättningarna för dissekerande anevrismers uppkomst i hjärtat. Däraf beroende varieteter. Nödiga modifikationer i begreppet »dissekerande anevrism».

Med ett *dissekerande kärlanevrism* menas en abnorm blodförande kavitet, belägen inuti arterväggen och kommunicerande med kärlkaviteten samt uppkommen därigenom, att blodet efter ofullständig bristning inifrån af kärlväggen inträngt mellan ett inre och ett yttre lager af denna och i viss utsträckning lössprängt dessa lager från hvarandra, öppnande ett rum mellan dem. Att hjärtat icke skall vara synnerligt disponeradt att blifva säte för en patologisk bildning, som i allo motsvarar denna, företrädesvis från aorta närmare kända anevrismform, kan man vid en blick på organets byggnad lätt förstå.

Hjärtväggen är icke i samma utpreglade grad som arterväggen ordnad i ytparallela lager. De relatift mycket tunna vägglager, som motsvara kärlens intima och adventitia, endokardiet och epikardiet, sammanhänga i allmänhet mycket fast med myokardiet och detta vägglager, som — särskildt för kamrarna — ensamt utgör så godt som hela den motståndskraftiga väggen, utmärker sig alldeles icke för den ytparallela lagring af väfnaden som artermedia, inom hvilken vägghinna de dissekerande aortaanevrismerna företrädesvis uppkomma.

Endokardiet låter åtminstone i kamrarna knappast ens med konst fridissekera sig från muskelväggen [Sappey,[71]) s. 467; Henle,[22]) s. 5—6], och epikardiet sammanhänger nästan lika fast med dennes yttre yta (Sappey, a. st., s. 469) utom på de ställen, där det är rikare underbäddadt af fett, såsom i kärlfårorna.

Myokardiet har öfver hufvud taget en så ringa antydan till verklig lagring med isolerade skikt, att dess uppbladande alltid erbjudit anatomerna de största svårigheter. De muskelstråk, som skiljas på olika trådriktningar, bilda inga slutna faskiklar, som fullständigt afgränsas genom luckrare bindväfssepta, utan förbinda sig intimt med hvarandra genom tråd-

utbyte och genom de för hjärtmuskulaturen egendomliga anastomoserna mellan muskelelementen — frånsedt muskelstråkens i allmänhet icke ytparallela utan inveckladt omflätade förlopp (SAPPEY, a. st., s. 462; HENLE, a. st., s. 46). En verklig dissektion af myokardlager från hvarandra i någon utsträckning, utan slitning af muskelelement, kan sålunda hvarken med konst utföras eller tänkas uppkommen genom en patologisk process. *Så* strängt får man emellertid icke taga uttrycket »dissekerande» i fråga om de med detta epitet betecknade anevrismerna. Liksom rupturen af två medialager från hvarandra — på olika djup i olika delar af det förändrade kärlväggsområdet — ingalunda är någon dissektion i sträng mening, fordrar analogien att en tilläfventyrs inom myokardiet på likartadt sätt uppkommen anevrismkavitet mellan två visserligen rätt artificielt skilda lager i väggen betecknas med det för artererna häfdvunna namnet. Endast i den meningen är ett dissekerande anevrism af något omfång *inom myokardiet* tänkbart.

Till dessa rent strukturela svårigheter för uppkomsten af ett dissekerande anevrism i hjärtväggen kommer ytterligare en *fysiologisk*, som icke förefinnes beträffande artererna. Den kraft, som i de senares vägg åstadkommer lössprängningen af vägglagren från hvarandra, är det intravaskulära trycket i samma kärl, hvars inre vägglager brustit. Där kan det yttre vägglagret ge efter för detta tryck och aflägsnas från det inre, då blodet endast har det yttre lagrets passiva mottryck, dess elastiska spänning, att öfvervinna, under det att källan för blodtrycket ligger på annat håll. Icke så vid ofullständig ruptur inifrån af en hjärtkavitets muskulösa vägg. Här ligger källan för blodtrycket inifrån i väggens egen kontraktion, och det obrutna yttre muskellagret måste under kavitetens systole med kraften af sin elastiska spänning + sin kontraktion pressas mot det inre vägglagret och hindra blodtrycket att spränga dem isär, så vida icke blodtrycket på grund af hela kavitetväggens samfälda kontraktion är så mycket starkare än detta lokala mottryck från det obrutna vägglagret, att det förmår öfvervinna detta + koherensen mellan vägglagren. Om detta icke är alldeles omöjligt, hälst då ett jämförelsevis tunnt yttre muskellager återstår obrutet, måste detta förhållande likväl vara ett försvårande moment för uppkomsten af ett dissekerande anevrism inom hjärtats muskelvägg, jämförd med arterväggen.

Ännu säkrare synes samma förhållande böra förekomma uppkomsten af ett anevrism *mellan endokardiet och myokardiet eller mellan lager af det förra*, där detta på grund af strukturen annars vore möjligt, såsom i förmaken, där endokardiet är mäktigare och äfven mera dissekerbart från muskelväggen liksom mera delbart i skilda lameller (HENLE, a. st., s. 5, LUSCHKA[43]), eller i kamrarna vid en patologisk förtjockning af endokardiet, tilläfventyrs förbunden med en sekundär uppluckring af dess sammanhang med myokardiet. Då man icke kan föreställa sig, att endokardiet efter sin bristning och lösskalning kunde väsentligt inbuktas i hjärtkaviteten, där samma tryck råder som det, hvilket utifrån skulle framkalla inbuktningen, så måste den nybildade kaviteten i detta fall kunna uppkomma så godt som endast genom partiel utbuktning af hela det obrutna myo- och epikardiet. Detta vore väl tänkbart endast under förutsättning, att endokardiets bristning inträffat på en punkt, där myokardiet vore särskildt svagt — normalt eller patologiskt — eller rent af defekt, såsom förhållandet kan vara i delar af förmaksväggen.

Fortfarande under förutsättning — i analogi med de dissekerande aortaanevrismernas patogenes — af en ofullständig ruptur inifrån af den fria väggen till en hjärtkavitet återstår det att pröfva möjligheten af ett dissekerande anevrisms uppkomst *mellan myo- och epikardiet* eller mellan lager af det senare. I allmänhet torde man väl på förhand kunna antaga som alldeles visst, att det normala epikardiet vid direkt ruptur af de innanför detta liggande vägglagren ej skall ega resistens nog att ensamt uppbära det systoliska trycket, särskildt i vänstra kammaren, där den spontana hjärtväggsrupturen är ojämförligt vanligast. Om dess i allmänhet intima sammanhang med myokardiet är förut taladt. Äfven detta gör ett genombrott sannolikare än ett lösskalande af epikardiet. Endast vid en abnorm förtjockning af epikardiet, hälst tillika med sammanväxning af båda hjärtsäcksbladen, låter det lättare tänka sig, att en för öfrigt total hjärtruptur häjdas vid perikardiet, och att det senare af blodtrycket hällre friskalas från myokardiet än brister, hvarigenom ett dissekerande hjärtanevrism skulle uppkomma. I själfva verket synes under de gjorda förutsättningarna denna möjlighet sannolikast.

För enkelhets skull har till en början förutsatts, att anevrismet skulle bildas genom det systoliska trycket i den kon-

traherade hjärtkaviteten. Emellertid låter det ju också tänka sig, att en travmatisk tryckstegring i en hjärtkavitet medförde en ofullständig ruptur af inre vägglager, och att blodet af samma orsak inträngde mellan den slappa kavitetväggens lager under dess diastole, och sålunda ett dissekerande anevrism komme till stånd på samma passiva sätt som i arterväggen. Dock synes en travmatisk väggruptur snarare böra bli total med ens. Den abnorma tryckstegring, som framkallat rupturen, kan nämligen icke utjämnas förr än det osammantryckbara blodet vunnit ökadt utrymme (t. ex. i hjärtsäcken), och svårligen kan detta supplementärrum vid ett momentant våld beredas genom ett jämförelsevis skonsamt friskalande och utspännande af ett yttre vägglager (t. ex. epikardiet) öfver en kavitet, hvars vanliga inre tryck detta lager dessutom sedan skulle kunna uthärda.

Lägges nu härtill den större resistensen hos den nästan uteslutande muskulära hjärtväggen, i förhållande till det tryck den har att uthärda, samt sällsyntheten af ulceröst-destruktiva processer i det parietala endokardiet och de inre hjärtväggslagren i allmänhet — i jämförelse med motsvarande förhållanden i aorta —, så kan det icke förvåna, att dissekerande anevrismer i hjärtväggen, fullt analoga med arterernas, knappast äro kända.

Alt sedan Breschet [6]) skref det första sammanfattande arbetet om partiela hjärtanevrismer och tenderade att förklara dem alla bero på inre, ofullständig ruptur af hjärtväggen, har väl denna förklaring af många akcepterats för en del af de akuta vägganevrismerna. Men härvid synas Breschet och andra icke hafva uppfattat rupturen såsom utgångspunkt för ett dissekerande framträngande af blodet, utan låtit hålan uppkomma genom en sukcessiv allsidig dilatation af rupturöppningen och tänjning af den förtunnade väggen utanför denna.

För min del har jag i literaturen ej lyckats påträffa mer än *ett enda fall af hjärtanevrism, som jag anser vara bevisligen fullt analogt med de dissekerande aortaanevrismerna.* Det var, liksom det stora flertalet af dessa, mera en dissekerande ruptur, som snart blifvit fullständig och dödande, än ett utbildadt anevrism. Fallet är beskrifvet af Hill (kas. n:r 52) som »dissecting rupture of the heart». Rupturen var spontan, och blodet hade i betydlig utsträckning uppdissekerat högra förmakets vägg i två skilda lager samt bildat en kavitet mellan

dessa, innan det genombröt äfven det yttre af dem. Den primära rupturen omfattade endokardiet och en del af myokardiet, alldeles som intima och en del af media först pläga genombrytas i aorta. Ett fall af kroniskt, partielt anevrism i vänstra kammarens vägg är beskrifvet af CORVISART (kas. n:r 48), hvilket jag tror svårligen kunna förklaras på annat sätt än som dissekerande. Enligt C. låg kaviteten mellan myokardiet och viskerala perikardiet. Härtill kommer ytterligare några fall, där kaviteten till en del synes ha legat mellan myo- och epikardiet, men hvilka jag af vissa skäl föredrager att nämna i annat sammanhang.

Dessa få och till en del osäkra fall af mera fullständig öfverensstämmelse med de dissekerande aortaanevrismerna skulle icke berättiga mig att uppställa det dissekerande hjärtanevrismet som en särskild form, om jag icke hade andra skäl därtill. Jag anser nämligen, att hjärtats komplicerade byggnad möjliggör flere och till en del helt andra former af anevrismer, som måste betraktas såsom dissekerande, än den jämförelsevis enkla kärlväggen. När namnet dissekerande anevrism öfverflyttas på hjärtats område, måste därför det begrepp, man bildat sig därom vid studiet af kärlanevrismerna, utvidgas och delvis modifieras. Det väsentliga och bestående i begreppet är, att anevrismkaviteten bildas genom särskiljande af väfnadslager, som normalt äro förenade med hvarandra.

Den första modifikation af begreppet, som hjärtats byggnad nödvändiggör, är att den primära inre rupturen ej ovilkorligen måste vara direkt, d. v. s. utgå från just den hjärtkavitet, i hvars vägg anevrismet ligger, då hjärtat i olikhet med aorta är flerrummigt.

Det är — delvis af praktiska skäl — till och med nödigt att icke ens hålla på att utgångspunkten skall ligga i någon hjärtkavitet. Det väsentliga är, att anevrismkaviteten skall bildas — fullständigt eller hufvudsakligt — af från hvarandra friskalade väfnadslager som tillhöra hjärtat. Den primära rupturen, anevrismets mynning, kan ligga antingen i en hjärtkavitet eller t. ex. i botten af en sinus Valsalvæ aortæ. Då denna del af sinusväggen, såsom HENLE visat, strukturelt mera tillhör hjärtat än aorta, ligger i detta medgifvande knappast något oegentligt. Efter perforation af denna sinusvägg kan blodet från aorta intränga mellan normaliter förenade hjärtväfnadslager och mellan dessa bilda anevrismhålor, alldeles kongru-

enta med dem, som uppstå vid genombrott af ettdera af dessa lager. Det vore, enligt min uppfattning, alldeles oberättigadt att i den speciela patologien skilja dessa två identiska processer på samma plats genom olika benämning, därför att utgångspunkten är något olika, hälst då äfven orsaken till genombrottet i båda fallen kan vara alldeles den samma, en endokardit i aortaklaffarna.

Mera tveksam blir man om terminologien, när en perforation ligger högre upp i den verkliga aortaväggen, men blodet nedträngt och dissekerat upp lager, tillhöriga hjärtat, och i synnerhet om genombrottet är sekundärt till en större anevrismbildning i aorta. Om jag i det följande kommer att räkna med till dissekerande hjärtanevrismer äfven ett par sådana fall, så sker det med erkännande, att detta är från teoretisk synpunkt måhända mera oegentligt.

Genom denna utvidgning af begreppet dissekerande hjärtanevrism tillkomma ytterligare först och främst några fall till de redan antydda af sådana anevrismer *i hjärtats fria yttterväggar* (kas. 49—51). Men därmed är ämnet ingalunda uttömdt. Denna form, som närmast liknar arterernas, är tvärtom den sällsyntaste bland de anevrismer, jag vill räkna till hjärtats dissekerande. I motsats till de följande vill jag beteckna anevrismer af den nu berörda gruppen *parietala.*

Det är uppenbart, att de dissekerande vägganevrismer i hjärtat, som ha sin utgångspunkt i sinus Valsalvæ och sålunda bildas genom blodtrycket i aorta under hjärtats diastole, äro oberoende af den fysiologiska inskränkning i utvecklingsmöjligheten, hvilken ofvan påpekades som följd af hjärtväggens självständiga kontraktion.

Detta är också i högre eller lägre grad förhållandet med de följande formerna, där anevrismet icke ligger i en fri yttervägg af hjärtat.

Kasta vi först en blick på förhållandet vid hjärtats muskulösa skiljeväggar, så bestå dessa af tvänne mer och mindre fullständigt sammansmälta vägglager, tillhöriga hvar sin af de båda angränsande kaviteterna. För så vidt hvardera kavitetens andel i septum tillsammans med samma kavitets fria vägg hvar för sig kontraherar sig mot sitt centrum, skulle de båda septalhalfvorna under systole sträfva att aflägsna sig från hvarandra, om de icke till ett helt sammanhölles af trådutbyten och muskelanastomoser samt pressades mot hvarandra af den

för det samtidigt kontraherade kavitetparet gemensamma muskulaturen. Det är i och för sig icke otänkbart — och erfarenheten bekräftar det — att dessa sammanhållande och isärdragande moment så hålla hvarandra i jämnvikt, att en från endera sidan i det inre af septum, särskildt kammarseptum, inträngd blodkvantitet under systole verkar som en sprängkil mellan båda septalhalfvorna och öppnar en abnorm kavitet, ett falskt anevrism, mellan dem. Lättast bör detta kunna inträffa, om genombrottet skett från vänstra kammaren, då det inträngande blodets tryck är högre än vid motsatt förhållande.

Sådana fall, alla utgångna från *vänstra* kammaren, äro beskrifna bl. a. af KIDD (kas. 36) och THOMPSON (kas. 32).

Ännu lättare synes det inträngande blodet kunna uppklyfva kammarseptum under diastole, då utgångspunkten för genombrottet är en sinus Valsalvæ aortæ. Vackra exempel härpå erbjuda bl. a. fall beskrifna af PICK och af KIDD (kas. 30 o. 37). Några exempel finnas äfven på ett möjligen likartadt isärskiljande af förmaksskiljeväggens blad. Då emellertid samtliga hit hörande fall — möjligen med undantag af THOMPSONS (som delvis synes öfvergått till den förut nämnda *parietala* formen) — samtidigt torde falla under en annan ännu ej omtalad kategori af dissekerande hjärtanevrismer, skall jag nu ej vidare beröra dem.

Till skilnad från öfriga grupper vill jag beteckna de nyss nämnda anevrismerna (med läge mellan två septalblad) såsom *septala* dissekerande hjärtanevrismer. Naturligtvis gäller äfven för dessa den förut — på tal om det parietala myokardiet — gjorda anmärkningen, att ordet »dissekerande» får tagas cum grano salis.

En tredje möjlighet för uppkomsten af dissekerande hjärtanevrismer erbjuda klaffarna. Dessa uppbyggas i hufvudsak af tvänne med hvarandra sammanlödda endokardiilameller. Under normala förhållanden är denna sammanlödning i allmänhet mycket fast. Dock säger HENLE (a. st., s. 13): »i själfva verket lyckas det på vertikala genomsnitt — — af atrio-ventrikularklaffarna att draga i sär vidfästningsranden eller basen kortare eller längre sträcka i tvänne genom lucker bindväf sammanbundna lameller, hvilka längre fram mot den fria randen oskiljbart sammansmälta med hvarandra.» Och om semilunarklaffarna heter det hos samme auktoritet: »så vidt semilunarklaffarna uppspringa från kammarväggen, låta de i ur-

sprunget och en kort sträcka därifrån klyfva sig i två genom lucker bindväf förbundna plattor. Den del, som uppspringer från arteren och dess rot, är däremot redan från ursprunget en fast bindväfsplatta.»

Under patologiska förhållanden (akut endokardit) kan äfven i de fastare delarna sammanhanget betydligt uppluckras och till och med abscesser bildas mellan båda bladen. Det fordras då blott, att blodtrycket på något sätt får tillfälle att verka inom »det potentiela mellanrummet» mellan klafflamellerna, för att detta skall utspännas till en anevrismkavitet. Detta kan ske från vänstra kammaren genom inbrott in i mitralis (kas. 53 o. 55) eller genom perforation af pars membranacea septi vid mediala trikuspidalflikens fäste (kas. 58, 59) eller ock från aorta in i en semilunarklaff (kas. 54, 60). Från sinus Vals. kan blodet äfven bana sig väg in i främre mitralfliken och slita sammanhanget mellan dess lameller samt bilda ett anevrism mellan dem (kas. 57).

De intrakordiala tryckförhållandena sätta intet oöfvervinnerligt hinder för anevrismets utbildning. Vid utgångspunkt i vänstra kammaren och läge i mitralis samt vid utgång ur sinus Vals. och läge i en aortaklaff föreligga samma tryckförhållanden som vid vanliga klaffanevrismers bildning. Under klaffslutning ger den ej perforerade lamellen efter, utbuktas och skiljes från den perforerade, i det blodet intränger mellan båda. Anevrismets riktning lyder den kända lagen. Det beror säkerligen på särskilda predisponerande moment (varig infiltration mellan lamellerna, uppluckring af sammanhanget), då undantagsvis ett sådant uppklyfvande af klaffen inträffar vid direkt genombrott af den ena lamellen. Dock torde det kunna sättas i fråga, om ej vid akuta klaffanevrismer med trång mynning i förhållande till säckens vidd detta uppkomstsätt stundom blifvit förbisedt. En enkel uttänjning af den ej perforerade lamellen blott inom ulcerationens utsträckning bör ej kunna ge upphof till någon större säck; därtill är väfnaden vid en akut endokardit knappast nog seg.

Vid utgångspunkt i vänstra kammaren för trikuspidal- och i synnerhet vid utgång ur aorta för mitralanevrismer är möjligheten af *båda* lamellernas utbuktning, den ena mot förmaket, den andra mot kammaren, naturligtvis mera oförhindrad.

Det är visserligen något oegentligt att kalla sådana anevrismer »dissekerande», där kaviteten ej enbart bildas genom det inträngande blodets tryck, utan är mer eller mindre preformerad genom en föregående suppuration mellan lamellerna. Emellertid tror jag, att det icke är praktiskt utförbart att skilja de på sådant sätt uppkomna klaffanevrismerna från mera egentligt dissekerande fall, där klaffens klyfning genom blodet föregåtts endast af en ringare grad af destruktiv uppluckring mellan lamellerna eller kanske varit underlättad till och med blott af ett individuelt luckrare sammanhang utan föregående patologisk process i klaffens inre. Sannolikt utsträcker väl också blodet efter abscessens bristning »dissektionen» mellan lamellerna något utöfver gränserna för den ursprungliga abscessen, hälst som bindväfven mellan lamellerna alltid torde vara uppluckrad genom ödem och rundcellinfiltration i omgifningen af den akuta abscessen. I alla händelser är det här fråga om ett »dissekerande» förlopp enligt antaget patologiskt språkbruk, vare sig det är inflammationen eller blodtrycket, som utfört »dissektionen», och denna synpunkt torde i någon mon minska olägenheten af det ej fullt korrekta i uttrycket. Bättre än »dissekerande» vore nog för dessa klaffanevrismer — och kanske för de här afhandlade hjärtanevrismerna i allmänhet — uttrycket *interstitielt* anevrism, som någon gång användts för de dissekerande kärlanevrismerna och en gång äfven för ett hit hörande hjärtanevrism (MAGUIRE[46]). Men då detta namn hvarken i fråga om kärlanevrismerna eller beträffande de hjärtanevrismer, hvarom fråga är, blifvit allmännare antaget, har jag föredragit att som hufvudbenämning behålla det mera kända uttrycket och blott som synonym ibland användt det andra.

Äfven i patogenesen för de öfriga formerna af den förändring, jag här sökt sammanfatta under benämningen dissekerande hjärtanevrism, torde abscessen spela en rol. Och i köttiga hjärtdelar, som kammarseptum — där särskildt POTAIN [62]) framhållit abscessen som orsaksmoment för dissekerande anevrismer —, torde denna rol mera afvika från begreppet dissekerande än i bindväfven mellan de seniga klafflamellerna. Det är alldeles icke min afsikt att till de dissekerande räkna hvarje akut hjärtanevrism, som kan hafva uppkommit ur en muskelabscess med insmältning af ett större eller mindre köttparti. Men detta är en af de punkter, där en skarp gräns för det dissekerande anevrismet åtminstone för närvarande ej låter

sig draga. Möjligen blir uppfattningen af en del septala fall som dissekerande härigenom något hypotetisk.

Jag har i den föregående öfverblicken af de anatomiska förhållandena kommit att skilja på 3 slag af dissekerande hjärtanevrismer, det *parietala*, det *septala* och det *valvulära*, samt med exempel från min kasuistik sökt antyda, i hvad mon de verkligen förekomma. Det återstår en fjärde form, som jag till skilnad från de föregående vill kalla *interparietal*. Med afsikt har den blifvit sparad till sist, ehuru nära sammanhängande med och delvis oskiljbar från den septala, emedan dess förstående förutsätter ett utförligare ingående på den normala anatomien af det hjärtparti, där den förekommer. Denna anatomiska framställning, som följer i nästa afdelning, skall söka ådagalägga, att det finnes ett parti af organet, där väggytor, som till största del tillhöra hjärtat, äro luckert sammanvuxna med hvarandra (utan att sammansmälta till septa). Det är mellan dessa väggytor den — enligt hvad jag kunnat finna — vanligaste formen af dissekerande hjärtanevrismer förekommer. Därför kunna anevrismer af denna form lämpligen betecknas som interparietala.

Söker jag med hänsyn till de förut gjorda modifikationerna i begreppet dissekerande anevrism ge en definition, som omfattar de olika i hjärtat förekommande formerna däraf, skulle den väl lyda ungefär så: *ett dissekerande hjärtanevrism är en med hjärtat själft eller början af aorta kommunicerande patologisk kavitet, uppkommen genom ett af blodtrycket betingadt särskiljande från hvarandra af väfnadslager, tillhöriga hjärtat.*

Från teoretisk synpunkt är det en oeftergiflig fordran, att dessa anevrismer skola anläggas som interstitiela blodkaviteter, från början saknande egen vägg, i viss mon motsvarande den gamla benämningen *aneurysma spurium primitivum* (l. *diffusum*). Men lika väl som ett dissekerande aortaanevrism kan ett motsvarande hjärtanevrism öfvergå till kroniskt och få en mera själfständig, sekundärt bildad vägg (blifva ett *aneurysma spurium consecutivum* l. *circumscriptum*). I detta stadium är det väl icke alltid möjligt att skilja ett dissekerande hjärtanevrism från ett vanligt anevrism med samma läge, utgånget ur hjärtat eller aorta. Stundom har det kanske från början varit ett litet vanligt anevrism, som genom sin bristning gifvit upphof till det nuvarande, dissekerande anevrismet. Äfven

häri möter en svårighet att i verkligheten begränsa, hvad som hör till det dissekerande hjärtanevrismet, en svårighet som tvungit mig att utesluta literaturfall, hvilka möjligen hört hit, och som kanske icke häller alltid är lyckligt öfvervunnen i fråga om de fall, jag ansett mig böra taga med.

II.

Anatomisk undersökning af ett för dissekerande anevrismers uppkomst särskildt disponeradt hjärtparti. »Spatium peri-aorticum cordis».

Som bekant afviker hjärtsäcken däruti från andra serösa organhöljen, att dess omslagsrand vid öfvergången från det viskerala till det parietala bladet icke bildar en i sig själf sluten linie, omskrifvande en enkel port för de till och från organet löpande kärlen. Epikardiet öfver hjärtats kammardel har tvänne från hvarandra skilda förlängningar, som mötas först vid bådas öfvergång i det parietala bladet. Den ena bildar en sluten skida kring de båda arteriela stammarna, den andra bekläder förmaken och venstammarna, för så vidt dessa ega serös beklädnad. Mellan båda dessa förlängningar af det viskerala bladet upp till deras nyss nämnda mötesställe ligger den åt båda sidor mot hjärtsäckskaviteten öppna *sinus transversus pericardii* som en återstod af den embryonala hjärtslingans konkavitet. Botten af denna sinus har formen af en smal ränna, bildad af det viskerala bladet, där detta löper ut åt två håll i de båda förlängningarna. Då aorta ligger bakåt i den främre och förmaken framåt i den bakre förlängningen, kan detta äfven uttryckas så, att botten för sinus pericardii bildas genom perikardiets öfvergång från aortas bakre till de båda förmakens främre yta. Skedde nu denna öfvergång så djupt ned som i själfva ursprungsvinkeln mellan båda, så skulle å ena sidan förmakens framväggar å den andra aortas bakre omfång i sina intraperikardiala partier vara hvar för sig fullständigt beklädda af serosa och vetta fritt mot hjärtsäckskaviteten. Så är emellertid icke förhållandet. Öfvergången af serosan från aorta till förmaken sker längs en linie, som på båda ligger ett stycke ofvanför ursprungsvinkeln. I stället för att tränga ned till denne tager perikardiet en genväg och slår en brygga

mellan båda väggarna. Den nedersta delen af förmakens framväggar och motsvarande del af aorta sakna således serös beklädnad och ligga emot hvarandra — dock ej omedelbart, utan skilda af ett lager lucker, fettförande bindväf, som utfyller mellanrummet upp till perikardiibryggan. Denna brygga, som är botten för sinus pericardii, är således på samma gång tak för en bindväfsficka närmast kring aortaroten. Fickan kan vara mycket smal, så att den bildar endast ett tunnt, anlödande bindväfslager mellan väggarna, men blir genom inlagradt fett ofta bredare, i synnerhet i vinkeln mellan båda förmaken. Dess bredd liksom dess höjd varierar efter hjärtats rikedom på fettväf. I längd sträcker den sig så långt, som aortaomfånget gränsar till förmakens sinus, för att efter ett afbrott vid kransarterens utlopp på hvardera sidan fortsättas af ett liknande bindväfsrum mellan aorta och conus art. dexter.

Där det nu angifna sammanhanget med högra förmaket åt höger upphör, börjar aorta täckas af conus arteriosus dexter, som i sned stigning svänger sig från dess högra öfver dess främre till dess vänstra omfång för att där öfvergå i arteria pulmonalis. Aortas sammanhang med conus dexter fortsättes uppåt och till vänster af sammanväxningen med arteria pulmonalis. Så långt aortaväggen ligger mot den köttiga conus, är sammanhanget därmed analogt med förhållandet till förmaken nedanför den nämnda perikardiibryggan. Förbindelsen sker äfven här genom en ytterst lucker, oftast fetthaltig bindväf. På båda hållen kan den sammanbindande väfnaden med lätthet klyfvas, så att väggytorna blifva fria. Vida segare är sammanhanget högre upp mellan aorta och lungarteren, hvarföre gränsen uppåt för en lätt utförd naturlig friskalning af de anlödda ytorna vanligen sammanfaller med den köttiga conus' öfvergång i lungarterväggen. På högra sidan om denna öfvergångslinie bildas den öfre gränsen för bindväfsprickan mellan conus och aorta af epikardiet. Detta slår här öfver rännan mellan bådas fria ytor en af fettväf starkt underbäddad och i en mängd plicæ adiposæ lyftad brygga, motsvarande perikardiibryggan öfver fickrummet mellan aorta och förmaken.

Sammanläggas de båda nu omtalade fickrummen, så befinnes aorta vid sitt ursprung till en viss höjd rundt om dess omkrets (med undantag för kransartarernas utträdesställen) vara omgifven af ett vertikalt sprickrum, fyldt med lucker, åtminstone delvis fetthaltig bindväf, utåt begränsadt af för-

maken och conus art. dexter, uppåt slutet till största del af perikardiet, till en mindre del af den fastare sammanväxningen mellan aorta och lungarterstammen.

Detta bindväfsrum är predilektionsstället för de dissekerande hjärtanevrismerna och platsen för den vanligaste formen af dessa den *interparietala*, som jag vill kalla den, då dess kavitet uppkommer genom särskiljande af de rummet bildande hjärt- och aortaväggytorna. På grund af denna patologiska betydelse hos i fråga varande bindväfsspricka (och med särskild hänsyn till dess utvidgbarhet) vill jag benämna den *spatium periaorticum cordis*. För att i det följande undvika omskrifningar skola dess båda afdelningar benämnas: *förmaksdelen* (*spatium atrio-aorticum*) och *conusdelen* (*spat. cono-aorticum*).

Dessa båda afdelningar begränsas från hvarandra af de båda kransartererernas utloppsvägar från aorta till hjärtytan. Den periferiska väggen för spatiet är här nämligen afbruten, så att detta sammanhänger till höger med hjärtats kransfåra under högra hjärtörat, till vänster med kransfåran och främre längdfåran under v. hjärtörat och art. pulm. Dessa spatiets utmynningsställen kunna för korthets skull benämnas dess *högra och vänstra öppning* (*apertura spatii dextra et sinistra*). I båda aperturerna kring kransartererna ökas fettmassan i ansenlig grad, och bindväfven antager samma beskaffenhet som i hjärtytans kärlfåror, den blir mera seg och resistent än i det egentliga spatiet. Den högra aperturen bildar en lång och vid sin botten jämförelsevis smal bresch i rännan mellan conus dexter och högra förmaket, den vänstra bildar en kort men bred passage mellan v. förmakets sinus och conus art. dexter vid dennes öfvergång i art. pulmonalis, som i sitt horisontala förlopp täcker aperturen. Till följd af conus-pulmonalis-axelns starka lutning mot aorta, måste den del af spatiets tak, som bildas af sammanväxningen mellan art. pulm. och aorta samt följer linien för den förras öfvergång i conus dexter, slutta brant åt vänster, hvarigenom mynningsstället för spatiets conusdel till vänstra aperturen mer eller mindre starkt förtränges Denna under kärlens sammanväxningsytor belägna, mot vänster förträngda (stundom rent af afstängda) änddel af spat. cono-aorticum kan lämpligen benämnas *isthmus spatii*.

Jag har icke funnit det nu omtalade spatiet beskrifvet i de anatomiska handböckerna, och då dessas framställning af det i fråga varande hjärtpartiets anatomi icke är tillräcklig för

att ge en klar uppfattning af de här förekommande anevrismerna, har jag anstält undersökningar på hjärtpartiet i fråga. Resultatet af dessa har jag i det föregående kort skisserat, men för förståendet af de i spatiet förekommande falska anevrismernas patogenes och anatomi blir det nödigt att något utförligare ingå på dess topografiska förhållanden. Innan jag gör detta, torde jag böra förutskicka några ord om tillvägagångssättet för min undersökning i denna del.

Med afseende på utgångspunkten för i fråga varande patologiska bildningar från sinus Valsalvæ aortæ och angränsande del af vänstra kammaren är det företrädesvis af betydelse att lära känna spatiets läge och utbredning i förhållande till aorta och kammaren, eller med andra ord att känna det område af deras väggar, där en diskontinuitet kan öppna väg för dessa kaviteters under högt tryck stående blod in i det preformerade spatiet och sålunda bli utgångspunkt för ett dissekerande anevrism i detta.

För att bestämma läget af bindväfsfickans öfre gräns i förhållande till aorta gick jag så till väga, att jag på hjärtan (som på vanligt sätt uppskurits vid obduktionerna) — med möjligaste undvikande af delarnas inbördes förskjutning — från den spatiet täckande perikardiirännans botten på täta afstånd instack nålar vinkelrätt genom aortaväggen. Jag fullföljde denna markering med nålar rundt om den uppklipta aorta, således icke blott i den nyss nämnda rännan (öfver förmaksdelen) utan äfven öfver kransartererernas ursprung (spatiets aperturer) och i nivå med perikardiibryggan mellan aorta och conus dexter (conusdelen) så långt som till den senares öfvergång i art. pulmonalis. Nedre gränsen för det intimare sammanhanget mellan de båda arterstammarna (öfre gränsen för isthmusdelen af spatiet) sammanfaller ungefär med pulmonalklaffarnas vidfästningsränder, hvilka på samma sätt med nålar, införda från den öppnade lungarteren, utpunkterades i aorta, för så vidt de föllo inom sammanväxningsytan mellan kärlen. Strängt taget går öfvergångslinien mellan den köttiga conus och lungarteren utvändigt litet ofvanför de djupare delarna af klaffarnas vidfästningsränder, hvarför också spatiet, som följer conusmuskulaturen, uppskjuter något utanpå väggen för lungarterens klaffsinus. Med denna lilla korrektion kunde jag på de inskjutande nålspetsarna i den uppklipta aorta direkt afläsa öfre gränsen för bindväfsspatiet rundt om kärlet, såsom den t. ex. finnes framstäld på bild 16 (lin. *a'aa*). Sedan utpunkterades på enahanda sätt utifrån gränsen mellan båda förmaken (sept. atriorum) (bild 16, *s. a.*). Efter dessa markeringar genomkliptes perikardiibryggan öfver spatiet och lossades pulmonalarteren från aorta, hvarefter spatiets väggar varsamt fridissekerades från hvarandra ända ned till dess botten, där båda väggarnas ursprung distinkt framträdde. Från bottenranden infördes nu nålar vinkelrätt genom den tunna innerväg-

gen, och sålunda erhöls i aorta, resp. vänstra kammaren, en till läge och form exakt afbildning af spatiets nedre gräns (bild 16, *bb*).

Jag har på detta sätt preparerat omkring ett 70-tal färska hjärtan från personer af olika åldrar och kön, dock hufvudsakligen fullvuxna. I alla dessa fall har spatiet funnits och med individuela växlingar i utbredning såväl uppåt som nedåt i hufvudsak erbjudit de förhållanden, som förut äro i korthet angifna och strax skola utförligare framställas. I 50 af dessa fall har jag, så noggrant jag kunnat, aftecknat det uppklipta hjärtpartiets inre — nedre delen af aorta med klaffapparaten och vänstra kammarens aortadel med främre mitralflikens öfre parti — i naturlig storlek och på skissen infört alla de med nålar punkterade linierna med omsorgsfullt iakttagande af deras lägen till hvarandra och till den afbildade ytans naturliga bildningar, specielt klaffapparaten. Skissen af hjärtinteriören har jag alltid tagit på förhand, innan något annat ingrepp än det nödvändiga uppklippandet af hjärtat företagits, och därefter omedelbart inlagt på teckningen de särskilda projektionslinierna, i mon som de med nålarna markerats. Viktigare utgångspunkter har jag därvid bestämt genom mätning och i öfrigt kontrollerat de med ögonmått bestämda afstånden, så ofta jag funnit det behöfligt. I de 50 kopior jag sålunda skaffat mig af lika många på ofvan beskrifna sätt preparerade — normala eller i detta afseende oväsentligt förändrade — hjärtan har jag ett lätthandterligt och i alt väsentligt pålitligt material för bedömande af det i fråga varande bindväfsrummets utbredning i förhållande till aorta och kammarväggen. Bild 16 återger en af mina sålunda vunna hjärtskisser.

För att erhålla en bättre insikt om bindväfsrummets naturliga form, än på denna väg kan vinnas, och för att utesluta de vid det nyss nämnda preparationssättet möjliga förskjutningarna af de spatiet begränsande delarna har jag emellertid studerat det samma äfven på härdade hjärtan. Till det yttre möjligast normala hjärtan, som utskurits hela ur liken med så långa vidhängande kärlstumpar som möjligt, fyldes med MÜLLERs vätska eller formalin, hvarefter det väl utfylda hjärtats kärl underbundos eller tillslötos med korkar. Hjärtat inlades i samma vätska som det innehöll, och fick ligga däri, tils väggarna styfnat tillräckligt för att behålla sin form, hvarefter kärlmynningarna öppnades, och hjärtat fyldes med och nedsänktes i stark sprit för efterhärdning. Så konserverade hjärtan användes för vertikala och horisontala snitt genom spatiet. I förra fallet utskars det parti, som innehåller det i fråga varande bindväfsrummet, och uppdelades genom längdsnitt, lagda i radiär riktning från aortaaxeln genom den centrala och periferiska väggen för spatiet samt angränsande delar, så att hvarje snittplan ungefär vinkelrätt afskar det ringformiga spatiet. På detta sätt erhöls en serie kilformiga bitar med aftrubbad inre kant, motsvarande aortaväggen och dess fortsättning i v. kammaren, samt yttre bas, bildad af de omgifvande kaviteternas närmaste väggar. De kilformiga bitarna från några hjärtan inbäddades i celloidin och skuros på mikrotom så, att några öfversiktssnitt för makro- och mikroskopisk undersökning erhöllos från den ena sidan af hvarje kil. I kanadabalsam inlagda (med hematoxylin + eosin färgade) snitt från en fullständig serie af sådana

bitar ligga till grund för bild. 1—14, som äro noga kalkerade efter snitten. Endast så många snitt äro aftecknade, som behöfvas för att återge spatiet i dess hufvudsakliga formförändringar och i dess olika begränsning under förloppet kring aorta, hvarför snitten delvis ligga på olika afstånd från hvarandra, mätt utefter aortas periferi. Deras lägen angifvas af de vertikala linierna med bild. 1—14 motsvarande sifferbeteckning på bild 15. Denna bild är ritad efter samma hjärta på så sätt, att ytorna af de aftrubbade inre kanterna på de kilformiga bitarna (= deras aorta- och kammarytor) äro kopierade och lagda i ett plan intill hvarandra i naturlig följd. Man erhåller därigenom ungefär bilden af ett jämte aorta uppklipt hjärta med den inre ytan plant utbredd. Spatiets öfre (lin. *aa*) och undre begränsning (lin. *bb*) samt gränskonturerna för de periferiskt om spatiet belägna delarna äro efter utpunktering i snittlinierna angifna i projektion på aortas och kammarens inre yta. Dessa periferiska delars liksom spatiigränsernas förhållande till aorta och kammaren är här väsentligen det samma som i skisserna från de enligt föregående metod preparerade hjärtana, såsom framgår af en jämförelse mellan bild. 15 och 16. Den enda principiela skilnaden är, att de på aorta tecknade, periferiskt om kärlet belägna delarna här (på bild 15) måste vara i horisontal riktning mera sammanträngda än i verkligheten, då de bilden sammansättande bitarnas utåt tilltagande bredd (kilform!) här tänkes lika med inre ytans. Hos ett i verkligheten efter uppklippning utbredt hjärta (bild 16) utjämnas detta förhållande till en del genom tänjning af den inre ytan.

Viktigast för den föreliggande uppgiften är i anatomiskt afseende kännedomen om *innerväggen* för det bindväfsrum, hvilket för korthetens skull betecknats såsom beläget kring aorta. I själfva verket bidraga till den centrala eller inre väggen för spatiet äfven andra delar än aorta, åtminstone om detta namn tages i sträng mening. Då just i denna vägg de lesioner förekomma, hvilka öppna tillträde för blodet in i spatiet och sålunda ge upphof till anevrismer däruti, måste något närmare ingås på de centrala väggdelarnas anatomi. Och för klassifikationen af patologiska förändringar i denna trakt, såsom tillhöriga å ena sidan hjärtat, eller å den andra aorta, är det af vikt att först och främst klargöra, hvar gränsen går mellan den egentliga aorta och hjärtat. Denna gräns, som vid första påseende förefaller så gifven, är i själfva verket icke så enkel att draga. Aortas klaffapparat måste på både fysiologiska och patologiska grunder räknas till hjärtat, hvilket väl också allmänt sker. Men då den har sitt fäste till största del på kärlrörets vägg, blir frågan, huru mycket af denna som måste medräknas till hjärtat.

Den elastiska aortaväggen uppspringer ej direkt ur kammarväggen, utan sammanhanget förmedlas af en mellanzon, som är tunnare än den egentliga aortaväggen och till skilnad från denna har fibrös struktur. HENLE kallar denna rörformiga öfvergångszon *aortaroten* (andra författares fibrösa zon eller ring kring vänstra kammarens arteriela mynning). Den omfattar enligt HENLE en smal halfmånformig, i båda ändar tillspetsad strimma af kärlrörets vägg i de tre sinus Valsalvæ längs semilunarklaffarnas ursprung samt de triangulära fälten under och mellan klaffarnas svängda sidodelar (*spatia intervalvularia*). Med denna fibrösa aortarot sammanhänga likaledes fibrösa utlöpare uppåt på insidan af den redan elastiska aortaväggen, hvilka förmedla klaffursprunget ofvanför den egentliga aortaroten vid vinklarna, där klaffarnas ändar sammanstöta. Hela detta parti, aortaroten med utlöpare, hvilket saknar kärlväggsstruktur, räknas riktigast till hjärtat. Gränsen mellan detta och aorta går således ett litet stycke ofvanför klaffästena i sinus Valsalvæ, närmar sig dessa mot klaffändarna men stiger på insidan af kärlröret så högt som klaffästena äfven i gränsvinklarna. *Hela klaffapparaten med dess fäste samt bottendelen af de periferiska sinusväggarna komma således att tillhöra hjärtat, ej aorta i sträng mening.*

Aortarotens samhörighet med hjärtat framgår delvis äfven af öfverensstämmelse i struktur. Dess nedre gräns är på inre kammarytan påtaglig endast där den utgår ur en köttig kammardel. Detta är förhållandet med aortaroten vid nedre kanten af högra *) semilunarklaffen i dess mellersta och främre del och vid främre delen af den vänstras nedre kant samt vid mellanliggande spatium intervalvulare, således hufvudsakligen den del, som på utsidan af hjärtat täckes af conus art. dexter (bild 15, mellan linierna 2, 1, 14, 13, 12). Här sker rotursprunget direkt ur kammarseptums främre köttiga del och ur angränsande del af den likaledes köttiga fria kammarväggen. Muskelväggen skjuter, enligt HENLE, ett litet stycke upp på utsidan af vänstra aortasinus djupaste del. Enligt hvad jag funnit är detta icke konstant. Det var t. ex. icke förhållandet hos det hjärta, som ligger till grund för bild. 1—15 (se bild. 10 och 11). Ännu vanligare eger det af HENLE för den vänstra klaffen angifna förhållandet enligt min erfarenhet rum

* Aortaklaffarna benämnas, enligt HENLE, *högra*, *vänstra* och *bakre*, pulmonalklaffarna *högra*, *vänstra* och *främre*.

beträffande delar af den högra klaffen, så äfven i det afbildade fallet (bild. 12, 13, 14 och 1). Under främre spatium intervalvulare stiger muskulaturen på insidan bågformigt upp, så att triangelns bas blir liksom de öfriga sidorna exkaverad (bild 15 mellan lin. 11 och 13). På utsidan kan muskulaturen här stiga så högt upp, att klaffmellanrummet blir så godt som fullständigt beklädt däraf, jfr bild 12.

Svårare är gränsen för aortaroten mot kammarväggen att sätta beträffande den förras återstående del, som ej uppspringer ur köttig, utan ur senig och således med henne själf likartad kammarvägg. I trakten för spat. intervalvulare mellan högra och bakre klaffen och den senares högra del (bild 15, lin. 4—5) sker ursprunget, nämligen ur pars membranacea septi (bild. 4 och 5), under återstoden af bakre klaffen, dess intervalvularfält mot den vänstra och angränsande del af denna klaff (bild 15, lin. 6—10, i detta fall ända t. o. m. lin. 11) från senutbredningen vid basen af främre mitralfliken (bild 6—10). HENLE påstår, att man fåfängt skulle söka efter en gräns mellan aortaroten och främre mitralfliken på deras främre yta, och låter gränsen på baksidan betecknas af ursprungslinien för förmaksmuskulaturen, d. v. s. samma linie, som begränsar spat. atrio-aort. nedåt. Emellertid löper i en del hjärtan denna linie så långt ner, att en smalare eller bredare rotstrimma under den bakre klaffens fäste skulle förbinda intervalvularfälten på ömse sidor om klaffen. Den kan undantagsvis få en bredd af ända till 5 mm. under klaffens djupaste del, och i regel får man under intervalvularfältet mellan den bakre och den vänstra klaffen med samma begränsningsprincip ett jämförelsevis bredt fält, som med samma rätt skulle räknas till aortaroten. Det kan således i en del fall bli en rätt stor väggyta under bakre och angränsande del af vänstra klaffen, som icke skulle räknas till den egentliga kammaren utan till aortaroten. Men denna princip för begränsning af aortaroten är alldeles oriktig, hvilket framgår af en jämförelse med högra hjärthalfvan. Skulle man där förfara efter samma princip, så tvunges man att betrakta den del af conus art. dexter, som utgör en fortsättning uppåt (i arteriel riktning) af sept. membranaceum och trikuspidalringens främre omfång såsom tillhörig pulmonalisroten och icke den egentliga kammaren. Där skyddar emellertid den köttiga konusväggen från en sådan slutsats. I vänstra kammaren, där motsvarande partis struktur ej fäller utslaget, måste

man hålla sig till analogien med högra kammaren, och den omtvistade sträckan måste då hänföras till kammaren äfven här och betraktas såsom en förlängning däraf uppåt i arteriel riktning framför kammarens venösa fortsättning, förmaket, d.v.s. såsom *del af en conus arteriosus sinister*, hvilken uppåt gränsar till aortaroten.

Akcepteras uppfattningen af den seniga väggstrimman mellan aortaklaffarna uppåt och förmaksmuskulaturens ursprung (mitralisringen) nedåt, där den finnes, som en vänstra kammarens konusvägg, så får aortarotens nedre gräns här samma form och läge, som den har på kammarens insida där, hvarest rotursprunget är köttigt, d. v. s. den löper i nedåt konvexa bågar tätt under klaffästena och gör en liten bukt uppåt i basen för intervalvularfältet. Och denna afgränsning är äfven för intervalvularfältet icke alldeles artificiel utan markeras (i motsats till Henles uppgift) i en del hjärtan genom en af cirkulära förstärkningstrådar i aortaroten något förtjockad kant gent emot den i regel tunnare konusdelen. Så var fallet t. ex. i det på bild 16 afbildade hjärtat.

Ger man noga akt på den ofta på detta sätt markerade konkava underkanten för aortaroten äfven i klaffmellanrummet mellan den högra och den bakre klaffen (jfr bild 16), så finner man stundom, att denna kant icke alldeles sammanfaller med öfre kanten (klyfningsranden) af pars membranacea septi, utan mellan båda finnes en tunnare väggstrimma (bild 16, *c. s.*). Denna är då likaledes att uppfatta som en antydan till en vänstra kammarens konusvägg, en membranös förlängning uppåt af septi vänstra blad, förmedlande öfvergången till aortaroten, på samma sätt som det högra bladet uppåt förlänges i den köttiga conus dexter (jfr bild 4, där dock aortaroten med spat. intervalvulare i detta fall direkt utgår ur septum) och längre bak i förmaksväggen (bild 5).

I förbigående måste jag här anmärka ett misstag, som ofta begås i uppfattningen af pars membranacea, i det man låter den omfatta äfven det aortaroten tillhöriga spatium intervalvulare ända upp till vinkeln mellan klaffästena. Denna del tillhör icke septum, ty den skiljes liksom andra delar af aortaroten genom spat. periaort. från angränsande hjärtkaviteter (con. dexter och h. förmaket), och den är icke »membranös», ty det högra hjärthalfvan tillhöriga bladet af det förmenta septum är köttigt (se bild 4). Denna missuppfattning har stundom in-

verkat på tolkningen af anevrismer i denna trakt. Jfr KLEIN,[31]) v. KRZYWICKI,[32]) s. 467. Därpå beror väl också v. KRZYWICKIS uppgift om likemfysem i p. m. (a. st., s. 468).

Den på s. 19—20 antydda muskulära infattningen af aortaroten, som uppstiger på dess utsida i den del af dess omfång, som täckes af conus dexter, tillhör vänstra kammarens del af muskelseptum. I det på bild 1—15 afbildade hjärtat sammanhängde den intimt med högra kammarens septumdel, så att endast fina bindväfsstrimmor från spatiet nedträngde mellan båda (rikligast i bild 13). Men ganska ofta tränger spatiet självt så djupt ned i sept. musculare, att detta i motsvarande utsträckning verkligen klyfves i en höger och en vänster kammardel. Det är där ej längre ett septum, och dess vänstra blad måste lika väl som dess högra uppfattas som en själfständig, ehuru lägre konusvägg, en *köttig konusvägg för vänstra kammaren.* I rännan mellan båda muskelconi löper spatiets bottendel (bild 16, vänstra änden af lin. *bb*).

Vi finna således, att i analog utbredning med conus art. i högra hjärthalfvan från främre omkretsen af venösa ostiets fibrösa ring och från den framför detta liggande delen af skiljeväggen mellan kamrarna äfven i den vänstra hjärthalfvan kan utgå vägg från en conus arteriosus, hvilken vägg visserligen är inkonstant och i jämförelse med den högras helt rudimentär. För återstoden af konusomfånget, där detta skulle utgå ur fri yttervägg för kammaren, är gränsen mellan konusdel och förmaksdel af kammaren på vänstra liksom på högra sidan alldeles obestämd, och möjligheten att här räkna en större och konstant konusdel äfven på vänstra sidan mera öppen.* En del anatomer antaga också en conus sinister. Så heter det hos RAUBER[65]): »mot ostium arteriosum företer (vänstra) kammaren en lätt spiralvriden fortsättning, *conus arteriosus ventriculi sinistri,* som är mindre än högra sidans con. arteriosus och stiger uppåt och till höger på baksidan af denna.» *När man uppdissekerar spatium periaorticum cordis till dess botten, är det i själfva verket just utsidan af denna conus arteriosus sin., särskildt i dess bakre och septala del, för så vidt denna eger en själfständig vägg — jämte aortaroten —, man fripreparerar.*

---

* I väggen för con. art. dexter ingår för resten en betydlig del af *muskelseptum* (främre öfre delen), som med samma rätt och i samma utsträckning kan tillräknas en con. sin.

Hur obetydlig denna bakre-septala vägg för en vänstra kammarens konusdel kan synas, har den dock, äfven där den knapt mer än antydningsvis förefinnes, som innervägg för spatiets bottendel en särskild betydelse för de dissekerande anevrismerna i detta. Dess bakre membranösa parti, som bildar framvägg för spatiets förmaksdel mellan aortaroten uppåt samt pars membranacea septi och förmaksmuskulaturens ursprung ur mitralis senring nedåt, är nämligen ett *locus minoris resistentiae*, där ulcerösa endokarditer, fortledda från aortaklaffarna, lätt åstadkomma genombrott af väggen med öppnande af väg för kammarblodet in i spatiet. Detta parti är i regel det tunnaste af hela innerväggen och, särskildt under mellanrummet mellan bakre och vänstra klaffen samt angränsande del af den förra stundom nästan genomskinligt tunt. Detta är också det allra vanligaste genombrottsstället. Ofvan liggande aortarot markerar sig, som ofvan nämndt, ofta genom något större tjocklek, men är äfven den i allmänhet tunnare än kärlväggen i sinus Valsalvae, som i sin ordning är betydligt tunnare än aortaväggen högre upp. Äfven frånvaron härstädes af muskulös infattning på aortarotens utsida gör denna del af i fråga varande spatiivägg mindre resistent, och det är därför företrädesvis i motsvarande del af spatiet (förmaksdelen + delen öfver sept. membranac.) som genombrott af innerväggen från vänstra kammaren förekomma.

En helt annan betydelse för anevrismernna i fråga har den vänstra kammarens septala konusvägg. Den är köttig och mycket resistent mot genombrott liksom den utvändiga muskelinfattning för aortaroten, som förekommer i denna del af dess omkrets, äfven då egentlig konusvägg saknas. Primärt genombrott af spatiets innervägg i dess konusdel kan därför ske nästan endast från sinus Vals. och spatia intervalvularia. Men den muskelränna mellan de båda köttiga koni, hvari spatiet vid närvaro af en fri vänster konusvägg löper, anvisar dissek. anevrismer i denna trakt en utväg till förstoring genom dissekerande klyfning af muskelseptum ifrån rännans botten. På detta sätt öfvergå de dissek. spatiianevrismerna här utan gräns i dissek. septalanevrismer. Visserligen kan ett anevrism i spatiet äfven utan den anvisning, som ligger i en förut bildad muskelränna mellan två konusväggar, längs de fina bindväfssprickorna i muskulaturen från spatiets botten finna väg in i septum och uppklyfva detta. Så borde t. ex. med lätthet

kunnat ske i det fall, som är afbildadt i radiärsnitt (bild 1—14), särskildt på det ställe af spatiet, som är träffadt af det i bild 13 afbildade snittet.

Sammanfattas resultatet af den utredning, som nu lemnats beträffande *den inre eller centrala väggen* för bindväfsrummet i fråga, så befinnes denna vägg vara sammansatt af 1) den del af den *egentliga aortaväggen*, som utvändigt ännu ej utträdt ur hjärtat och fått fri serosayta, den kan kallas *aortas ursprungsdel*, 2) *aortaroten* (enligt HENLE men delvis med modifikation af dess nedre afgränsning) 3) en obeständig och i bredd växlande väggstrimma, hvilken rättast uppfattas som *vägg för en vänstra kammarens conus arteriosus* samt består af *en bakre senig* och *en främre eller septal, köttig del.*

Den köttiga delen uppstiger delvis på aortarotens utsida, utestänger den sålunda från spatiet och förstärker dettas vägg. *Den membranösa delen är däremot inre spatiiväggens tunnaste del och jämte de under klaffästena belägna delarna af aortaroten i motsvarande utsträckning, (i synnerhet således de bakre spatia intervalvaluria) locus minoris resistentiae för de kontinuitetsrubbningar i spatiets vägg, som öppna det mot v. kammarens kavitet.*

Den nu behandlade innerväggen för spatiet bildas, som vi sett, med undantag för den egentliga aortas andel däri af delar, som måste tillräknas hjärtat. Denna väggs utsida är betäckt och sammanlödd uteslutande med hjärtpartier. *Som ett helt måste spatiet således räknas till hjärtat*, och anevrismer däri måste, för så vidt de ej ega en själfständig, från annat håll i spatiet inträngd vägg, räknas som hjärtanevrismer.

Hvad spatiets *yttre* eller *periferiska vägg* beträffar, så är förut med tillräcklig noggrannhet angifvet, hvilka delar som ingå däri: högra kammarens konusvägg och förmakens framväggar. Vid isthmusdelens utlopp i vänstra spatiiöppningen tillkommer en liten yta af art. pulmonalis som framvägg (bild 12), under det denna kärlstam för öfrigt täcker öppningen uppifrån (bild 11). Äfven strax till höger om isthmus kan en pulmonalisyta ingå (bild 14).

Som bilderna 1, 14, 13 visa, löpa en mängd fina bindväfsstrimmor från spatiet snedt utåt och nedåt i högra kammarens konusmuskulatur, och på bild 2 går en gröfre utlöpare af spatiet i samma riktning. Detta torde ge ett uppslag till

förklaring af den starka inbuktning i denna del af högra kammaren, som stundom förekommer hos dissek. septalanevrismer (Kas. n:r 27, 38 o. 39), under det dessa i regel ej synas starkare utveckla sig mot högra kammaren, vare sig de utgått från vänstra kammaren eller aorta. Sannolikt kunna dessa sprickformiga bindväfsrum i muskulaturen tillfälligt utvidgas och bidraga till anevrismets tillväxt i denna riktning — delvis som dissekerande muskelvägganevrism, om man så vill —, lika väl som vägglösa anevrismer, såsom förut nämndt, af samma skäl kunna nedtränga i septum mellan kamrarna.

En annan strukturmöjlighet för ett dissekerande spatiumsanevrisms utbredning genom den periferiska väggen erbjuder uppenbarligen vinkeln mellan båda förmakens framväggar, där dessa öfvergå i förmaksseptum. Här ser man på horisontalsnitt genom fettrikare hjärtan makroskopiska fettstrimmor från spatiet fortsätta sig djupt in i muskelseptum, i synnerhet i dess midtplan, antydande en uppdelning af skiljeväggen i dess båda förmaksblad. Här föreligger påtagligen till en viss grad samma möjlighet för uppkomsten af ett dissekerande septalanevrism mellan förmaken ur ett sådant anevrism i spatiets förmaksdel, som för dylika anevrismer i kammarskiljeväggen ur sådana i konusdelen af spatiet.

Liksom beträffande kammarseptum kan man ej häller här sätta någon skarp gräns mellan interparietala och septala diss. anevrismer (jfr Kas. n:r 2, 12 o. 22), så mycket mindre som septi normala klyfningsvinkel vid öfvergången i framväggarna varierar i djup.

Det vore önskligt att närmare än redan skett kunna angifva förloppet af bindväfsrummets *öfre begränsning* dels för vinnande af en mera exakt uppfattning om rummets vertikala utsträckning i sin helhet, dels för bestämmande af höjden hos den del af väggen, hvarmed den egentliga aorta bidrager. Det sista vore af intresse hufvudsakligen för frågan, i hvilken utsträckning ett genombrott af väggen för en sinus Valsalvae kunde öppna tillträde för aortablodet in i spatiet, då faktiskt dessa vägglesioner jämte de, som genombryta spatiets vägg mot vänstra kammaren, äro orsaken till de falska anevrismerna i spatiet. Men då de individuela växlingarna i gränsliniens förlopp äro mycket stora, är en detaljerad beskrifning af de olika möjligheterna därför af föga värde, och förhållandet måste trots en sådan alltid pröfvas i det enskilda fallet, där en pato-

logisk förändring af antydd art kunde göra spörsmålet aktuelt. I stället för en beskrifning hänvisas till bilderna 15, lin. *aa*, och 16, lin. *a'aa*, såsom ett par exempel, huru linien kan löpa. Trots växlingarna förefinnes en viss lagbundenhet i gränskurvans form. Den är lägst i förmaksdelen och höjer sig från botten af den ficka, sinus transversus pericardii här bildar, åt båda sidorna mot kransarterernas, af fett rikligare kringbäddade ursprung, i synnerhet den högras, hvarifrån den med conus art. dexter stiger ännu högre upp på aorta. Här är förloppet mera regelbundet till följd af högra conus' jämförelsevis intimare sammanhang med aorta än i förmaksdelen, där väggförbindelsen är vida mer förskjutbar. På sist nämnda sträcka kan perikardiet någon gång sänka sig så djupt, att aortaväggen uteslutes från spatiets begränsning eller undantagsvis på någon punkt t. o. m. ända till nedre gränsen för aortaroten (på bild 16 i spat. interv. mellan vänstra och bakre klaffen), i hvilket fall spatiet på denna punkt blir afbrutet, därest ej, som i det afbildade fallet, en konusvägg för vänstra kammaren finnes. Vanligtvis är det dock i dessa fall endast på den ena spatiiväggen perikardiet nedlöper så djupt, under det den andra (centrala) till vanlig höjd är skild från perikardiet af fettväf, så att spatiet snarare är förskjutet mot den senare väggen än verkligt afbrutet. En sådan förskjutning mot den centrala väggen måste nödvändigt inträffa vid öfvergången till den breda vänstra aperturen, där spatiet alldeles saknar periferisk vägg (bild 11), och änddelen af bottenrännan för sinus pericardii är därför icke spatiets verkliga öfre begränsning, som till följd af fettanhopningen kring aorta vid vänstra kransarterens ursprung i regel rycker betydligt högre upp (bild 10 och motsvar. linie på bild 15). Därtill är ej hänsyn tagen på bild 16, där öfre gränslinien felaktigt är lagd efter änddelen af sinusrännan djupt under kransarteren, hvarigenom spatiet i sin helhet i denna trakt antagligen blifvit markeradt alldeles för lågt på bilden.

Den *nedre gränsen* för bindväfsrummet följer, såsom af det föregående framgår, aortarotens nedre gräns, sådan denna förut blifvit bestämd (s. 21), men där en självständig vägg för en conus arteriosus sin. finnes, dennes nedre gräns. Den kan dock, såsom på bild 15 mellan lin. 14 (vänstra kanten af bilden) och 2, äfven löpa något ofvanför rotgränsen, så att djupaste bottendelen af klaffickan — särskildt för högra klaffen,

om spatiet här ej nedtränger i muskelseptum (såsom på bild 16) — ligger nedanför spatiets bottenrand. Skilnaden motsvarar då muskelinfattningen på utsidan af aortaroten. Äfven bakom den bakre klaffsinus' bottendel kan ursprunget för förmaksmuskulaturen stundom uppstiga ett litet stycke på aortaroten med motsvarande förskjutning af spatiets bottenrand (bild 15, lin. 5—6).

Afståndet mellan spatiets öfre och nedre gräns eller dess *absoluta höjd* (parallelt med aortaaxeln) växlar, som antydt, individuelt högst betydligt, hufvudsakligen med den öfre gränsliniens variationer, och sifferuppgifter härom hafva därför, som nyligen framhöls, föga praktiskt värde.

För att ändock söka ge någon föreställning om vertikala utsträckningen af det preformerade rum, som genom sin utspänning ger upphof åt den vanligaste formen af dissekerande hjärtanevrismer, meddelas här i tabellform resultaten af mätningar på hjärtskisserna i några punkter af den sträcka, där den öfre begränsningen erbjuder enklare och mera konstanta förhållanden.

Höjden i mm. hos spat. periaortic. i 8 punkter af dess cirkulära förlopp.

	I trakten för h. kransarterens urspr.	Vid h. klaffens bakre del.	Midt för h. spat. intervalvul.	Vid bakre klaffens högra del.	Vid bakre klaffens midt.	Vid bakre klaffens vänstra del.	Midt för v. spat. intervalv.	Vid vänstra klaffens bakre del.
Maximum....	27	23	19	19	20	21	20	22
Medeltal......	16,1	10,9	7,6	8,2	8,9	8,4	8,2	8,7
Minimum....	8	0	0	0	0	2	2	2

Anmärkning till tabellen. Till grund för dessa mätningar ligga 48 fall (för siffrorna i sista kolumnen 47) från fullvuxna. Noll-värdena härröra från två fall, det ena i kolumnerna 2—4 (från vänster räknadt), det andra i kol. 3—5. Åtminstone i det senare var nollvärdet mera skenbart än verkligt (förskjutning af spatiet mot ena väggen, jfr. föreg. s.). Några hjärtan voro hypertrofiska men ansågos ej böra uteslutas, då de i fråga varande värdena hos dessa falla inom samma gränser som i de fullt normala och då möjliga afvikelser t. f. af hypertrofien liksom differenserna mellan mans- och kvinnohjärtan i alla händelser äro obetydliga i förhållande till de individuela variationerna.

De båda *spatiiväggarnas inbördes motsvarigheter* framgå af bild 15. Väggen för högra sinus Vals. ligger mot conus art.

dexter. Endast klaffickans ändar kunna göra undantag och ligga, den bakre mot högra aperturen eller ofvanför spatiet (bild 16), den främre mot art. pulmonalis (bild 12 och lin. 12 på bild 15). Den bakre klaffsinus ligger mot sept atrior. och vinkeln mellan förmakens framväggar så, att den ungefär med $^2/_3$ motsvarar högra och med $^1/_3$ vänstra förmaket. Bakre delen af den vänstra klaffen jämte spatium intervalvulare mellan båda de sist nämnda fortsätter motsvarigheten mot vänstra förmaket till vänstra aperturen, hvilken motsvaras af klaffickans främre del utom den allra främsta delen, som ligger mot art. pulmon. eller conus art. dexter i spatiets isthmusdel eller dess mynning (bild 15 mellan lin. 11 och främre klaffvinkeln). Dock sträcker sig spatiet utanför de båda sist nämnda klaffsinus och deras mellanrum i regel ej fullt så högt som dessa. På bild 15 går det ovanligt högt upp, på bild 16 ovanligt lågt. Högra klaffmellanrummet ligger mot vinkeln mellan conus art. dexter och högra förmaket (ofvanför den punkt där båda dessa uppspringa ur pars membranacea septi). Öfre spetsen kan skjuta ofvanför spatiet, i regel med en mindre del än det vänstra klaffmellanrummet. Främre klaffmellanrummet ligger mot conus dexter (bild 16) eller art. pulm. (bild 12) vid isthmus spatii eller dess mynning.

Af dessa motsvarigheter framgår utan vidare väggbildningen för ett dissek. anevrism i någon del af spatiet.

Till denna väl långa anatomiska framställning har jag ytterligare att lägga endast ett par anmärkningar om *strukturen* af spatiiväggen på ett par ställen. Det redan påpekade locus minoris resistentiae för genombrott, aortaroten särskildt i klaffmellanrummen och den membranösa conusväggen, består af jämförelsevis tunna fibrösa bildningar utan den tydliga uppdelning i skilda vägghinnor, som utmärker aortaväggen och hjärtväggen i allmänhet. Ett genombrott inifrån — vare sig genom ulceration eller ruptur — blir därför så mycket lättare totalt och en dissekerande klyfning af aortaroten, som LANCEREAUX i sitt fall (kas. n:r 47) synes antaga, eller en enkel utbuktning af yttre vägglager efter bristning af inre, som THOMA i enlighet med sin teori för kärlanevrismerna tyckes förutsätta i sitt fall (kas. n:r 24), är därför en osannolik förklaring och alldeles onödig, när man känner det utanför liggande bindväfsrummet, som så lätt vidgas till en anevrismkavitet.

Den största — eller enda — svårigheten för förklaringen af de dissek. anevrismernas uppkomst i spatium periaort. synes mig ligga i det epikardiala takets i allmänhet så tunna beskaffenhet. Det är ofta, både i normala hjärtan och öfver anevrismkaviteter, som inbukta mot hjärtsäcken, rent af genomskinligt tunt — och dock brister det äfven sekundärt så utomordentligt sällan. Förklaringen härtill torde böra sökas i flere omständigheter. Så måste en del af blodtrycket förbrukas af friktionen vid mynningen till anevrismet, då denna — som väl i allmänhet från början — är trång. En annan del går under anevrismets bildning förlorad på slitningen af bindväfven mellan väggarna. Att denna, ehuru lätt dissekerad med konst, under lifvet erbjuder ett ganska segt motstånd, antyder den förhärskande säckformen hos anevrismerna i spatiet. I motsatt fall borde dessa liksom i aortaväggen oftare utbreda sig större sträcka inom spatiet, hvilket endast undantagsvis inträffar. Anevrismet, ehuru akut, bildas nog icke momentant, och så får epikardiet tid att under stimulus af en början de utspänning och tänjning förstärka sig genom väfnadsnybildning. I andra fall, där mynningen från början är större och förloppet måhända hastigare, har kanske en kronisk perikardit vid aortaroten, sekundär till en kron. endokardit, som föregått anevrismbildningen, redan utfört denna förstärkning.

Redan i föregående afdelning antyddes det *nära sambandet mellan de septala dissek. anevrismerna och de interparietala.* (Exempel härpå lemna flertalet fall i kasuistikens afd. C samt n:r 2, 12 och 22 i afd. B.) De anatomiska orsakerna därtill har jag sökt visa vid beskrifningen af spat. periaort. Men anevrismerna i detta stå i själfva verket äfven de två andra formerna ganska nära och tyckas visa öfvergångar äfven till dessa. Så kunna de, i synnerhet vid spatiets breda vänstra öppning, träda ut under epikardiet på hjärtväggens fria yta och delvis bli *parietala.* (Se kas. n:r 6, 19, 31, 37; jfr äfven 39.) Vid genombrott af aortaroten just i ett klaffäste träder spatiet i kommunikation med »det potentiela mellanrummet mellan klafflamellerna», och ännu genare är vägen uppenbart från botten af spat. atrio-aortic. till ett *valvulärt* anevrism mellan lamellerna af främre mitralfliken. (Jfr kas. n:r 47, 53, 55, 56, 57, 60; 6 och 14 samt äfven 23.)

Liksom de *interparietala* äro den vanligaste formen af dissek. hjärtanevrismer, bilda de i viss mening grundformen för dessa,

ur hvilken de öfriga tre formerna, de *septala*, de *parietala* och de *valvulära* stundom kunna utveckla sig.

III.

Historik.

Medan kärlanevrismerna varit kända ända sedan forntiden, var det först från midten af 1700-talet som de första spridda fallen af partielt hjärtanevrism iakttogos (John Hunter 1757, Walter 1785, Baillie 1793). Från samma tid ökade det vaknande patologisk-anatomiska intresset hastigt det kasuistiska materialet af det vida vanligare kärlanevrismet, och när turen kom till hjärtanevrismet att få sin vetenskapliga bearbetning, var den patologiska bilden af kärlanevrismet genom Scarpa m. fl. redan i detalj utförd. Det förelåg då redan för dessa anevrismers indelning ett ganska inveckladt anatomiskt system, i hvars uppbyggande »de gamle kirurgernas patologisk-anatomiska ifver hade täflat». Äfven det *dissekerande* kärlanevrismet, först namngifvet och beskrifvet af Maunoir 1802, var efter Laënnec mera allmänt kändt.

Det var då helt naturligt, att uppfattningen af det partiela hjärtanevrismet redan från början skulle i väsentlig grad bestämmas af kunskapen om och teorierna öfver motsvarande bildning i artererna. Det första betydande monografiska arbetet öfver hjärtanevrismerna, redan omfattande en kasuistik af 84 fall, utgafs af John Thurnam 1838, och författarens sträfvan går ut på att klassificera hjärtats anevrismer i analogi med arterernas. Alla former af anevrism, som förekomma hos kärlen, återfinnas enligt Thurnam[78]) hos hjärtat med undantag af aneurysma mixtum externum (tillkomsten af ett falskt anevrism genom bristning af ett äkta), hvilket af anatomiska skäl ej kan förekomma (anf. st., s. 234—235, jfr s. 232).

Thurnam är också den förste, som använder benämningen *dissekerande hjärtanevrism*, i det han så betecknar 4 fall, publicerade af *Hope* (kasuistik n:r 40—43). »Det synes», säger han (anf. st., s. 233), »ej olämpligt, att beteckna med namnet *dissekerande hjärtanevrism* den form af sjuklig förändring, i hvilken ett anevrism, såsom i d:r Hopes fall, bildar en kanal under kammarens endokardium (the lining membrane of the

ventricle), hvilken öppnar sig på någon annan punkt. Analogien mellan dessa och de sällsynta fall af arterielt anevrism, som meddelats af LAËNNEC, GUTHRIE och SHEKELTON synes vara tillräckligt påfallande.» THURNAM ingår ej närmare på dessa anevrismers anatomi, men af det fullständigast beskrifna bland HOPES sinsemellan analoga fall synes framgå, att dissektionen ej skett under endokardiet, som HOPE och THURNAM mena, utan att anevrismkaviteten legat utanför hela hjärtväggen af conus arteriosus sinister (med undantag af pericardium viscerale), således i det bindväfsrum jag kallat spatium periaorticum eller i dess vänstra apertur, och att det dissekerande hjärtanevrism THURNAM känner följaktligen torde motsvara den enligt min erfarenhet vanligaste formen, det *interparietala* med dess öfvergång i det parietala.

Det uppslag THURNAM sålunda gifvit till läran om ett dissekerande hjärtanevrism blef i det följande icke beaktadt och synes småningom helt och hållet ha fått falla i glömska. Orsaken härtill låg utan tvifvel dels i hans föga bevisande och med den korta notisen ofullständigt samt knappast fullt riktigt förklarade fall, dels i saknaden af en normal-anatomisk grund till förklaringen af dessa och senare tillkomna fall af samma beskaffenhet. Härtill kom det misstroende mot THURNAMS försök att analogisera hjärtanevrismerna med de många antagna anatomiska formerna af arteriela anevrismer, hvilket ej kunde utebli, sedan den minutiösa anatomiska systematiseringen af de senare själfva genom CRUVEILHIERS och ROKITANSKYS kritik råkat i misskredit.

Däremot dröjde det ej länge, förr än en annan form af dissekerande hjärtanevrism blef uppstäld, den *valvulära*.

Det första fallet af klaffanevrism, i mitralis, beskrefs redan 1729 af MORAND, således tämligen långt före de första partiela anevrismerna från hjärtväggen, men det nästa kom först 1824 genom LAËNNEC och FIZEAU. THURNAM kunde 1838 (anf. st.) sammanställa 5 fall. 1843 publicerade LÖBEL två fall af klaffanevrismer, af hvilka det ena (Kas. n:r 53) var ett *dissekerande*.

LÖBELS arbete har icke varit mig tillgängligt, men enligt BIACH[4]) skall L. däri hafva uttryckligt framhållit det dissekerande klaffanevrismet. Sedan BIACH redogjort för klaffanevrismernas indelning i äkta och falska i analogi med kärlanevrismerna, fortsätter han nämligen (anf. st., s. 255): »Man har tillagt ännu en tredje art, och i synnerhet var det LÖBEL, som särskildt beto-

nade denna art, aneurysma dissecans. Detta namn skulle användas för de fall, där var eller andra sekret inträngde mellan klafflamellerna, trängde dem isär och ballongformigt (blasenförmig) uppblåste dem. Också detta skulle sålunda föreställa ett analogon till arterernas aneurysma dissecans.» Enligt LOP[42]) skall äfven LANCEREAUX[34]) 1862 ha omtalat abscess mellan lamellerna som en orsak till klaffanevrism.

Med undantag af några spridda kasuistiska meddelanden, om hvilka mera längre ned, och ett par sannolikt hit hörande rader i ROKITANSKYS Lehrbuch[76]) (s. 279) om anevrismer, uppkomna genom fortsatt »*Zerwühlung*» af hjärtköttet i kammarseptum vid aortaklaffruptur, förekommer, så vidt jag kunnat finna, i literaturen intet vidare om dissek. hjärtanevrismer före 1867, då PELVETS[60]) berömda afhandling om hjärtanevrismerna utkom. Tyvärr har det icke lyckats mig att anskaffa detta viktiga arbete. Af de referat därur jag funnit hos senare författare synes likväl framgå, att P. ej på annat sätt berört frågan om dissekerande hjärtanevrismer, än att han erkänt abscesser mellan klafflamellerna som orsak till akuta anevrismer mellan dessa och omnämt 2 fall, där anevrismkaviteten utbildat sig mellan bladen af valv. tricusp., samt möjligen uppfattat en del anevrismer som belägna mellan de isärskilda lamellerna af sept. membranac.[66]) Ej häller framgår af ARNOTTS referat af PELVETS fall (Kas. n:r 44), att P. uppfattat detta som ett dissek. anevrism.

Några ord af LANCEREAUX[35, 36]) 1881 bevisa, att han känner »ett slags dissekerande hjärtanevrism». På tal om den ulcerösa endokarditen säger L: »tilläggom att i vissa fall den ulcererande klaffens väfnadslameller lossna från hvarandra (se décollent) och bereda rum för bildningen af en kavitet, som förlänger sig ända in i hjärtats muskelsubstans eller åtminstone under kammarendokardiet. Detta utgör ett slags dissekerande hjärtanevrism.» Ehuru häraf synes framgå, att L. företrädesvis åsyftat det dissek. klaffanevrismet, visar dock det enda exempel han anför (Kas. n:r 47), att det vid tiden för observationen ej längre fans någon klaff kvar och således ej häller något anevrism i den. Den från basen af den förstörda klaffen utgående anevrismhålan låg utanför aortaroten (enligt L. bakom tunica media, jfr afd. II, s. 28, skiljande denna från epikardiet (tunica externa enligt LANCEREAUX). Här måste således ha förelegat ett anevrism af den *interparietala* formen liksom i de af THURNAM kända fallen.

Följande år förekommer en publikation af POTAIN[62]), som tydligen förråder kännedom om en tredje form af dissek. hjärtanevrismer, den *septala*, n. b. i kammarseptum. P. meddelar ett eget fall af anevrism i sept. ventr. (kas. n:r 34) och anser detta uppkommet genom klyfning af septum efter ulceration (perforation) af sinus Vals. aortæ. Anevrismer vid hjärtbasen kring ostia arteriosa förekomma enligt POTAINs epikris i synnerhet emot septum, »där hvarest det så att säga ej finnes några muskeltrådar, utan väggarna äro bildade genom anlödning (accolement) af båda kamrarnas endocardium, upptill genom en mindre fullständig anslutning af förmaks- och kammarendocardium (l'adossement moins parfait des séreuses auriculaire et ventricul).»

»Det är på detta sätt ett anevrism kan uppkomma den ena gången under inflytande af en fortledd endokardit, började med en myokardit, bildningen af en abscess i septum musculare eller membranaceum. Då denna abscess brister in i ventrikeln, bildar den en sekundär kavitet i kommunikation med denne, fylles af blod och öfvergår i, hvad man skulle kunna kalla ett dissekerande anevrism. En annan gång uppkommer lesionen genom ulceration af endokardiet, dess perforation, förstoring af kaviteten, vare sig tumören utbuktar mot högra kammaren resp. förmaket eller den småningom isärlösande (décollant) de båda endokardiibladen tränger in mellan förmaket och aortas ursprung och därpå framspringer vid hjärtbasen.»

POTAIN antager således förekomsten af dissekerande anevrismer i septum ventriculorum musculare och membranaceum, utgångna antingen ur en abscess eller ur en ulcerös perforation af vänstra kammarens endocardium (septalblad), och han känner, att dessa anevrismer äfven kunna bana sig väg mellan högra förmaket och aortas ursprung, altså intränga i hvad jag kallat spatium atrio-aorticum och sålunda öfvergå till interparietala i min mening.

Året därpå utkom en öfversikt af WICKHAM LEGG[38]) öfver hjärtanevrismerna, hvari författaren utan att begagna uttrycket dissekerande genom sin framställning synes måhända antaga ett slags dissekerande utbredning af akuta septalanevrismer i följd af ulcerös endokardit. S. 202 heter det om dessa: »Processen, som leder till anevrismets bildning, underminerar hjärtats väf-

nader, och sålunda prässas blodet vid hvarje sammandragning af kammaren vidare in i septum. Ehuru det är riktigt, att det akuta anevrismet ofta framskjuter mot tricuspidalis på samma ställe som det kongenitala, så gräfver sig likväl det akuta anevrismet ofta genom hjärtats väfnader i andra riktningar.» Han nämner flere exempel, delvis hemtade från fall, som jag ej återfunnit.

Beträffande klaffanevrismer har LEGG själf sett ett fall af anevrism i pars membr. septi, hvilket klufvit isär lamellerna af valv. tricusp. (kas. n:r 58), och synes vilja förklara äfven öfriga kända fall af anevrismer i valvula tricuspidalis såsom anevrismer i pars membr., hvilka inträngt mellan tricuspidallamellerna (anf. st., s. 203).

Slutligen förekomma i ett nyligen utgifvet arbete af LETULLE[40]) några ord, som möjligen syfta på i fråga varande anevrismformer. Där talas nämligen om perforation af aortaursprunget genom ulcerös endokardit »avec décollement des couches sous-épicardiques du coeur et rupture secondaire de l'épicarde, en un point plus ou moins éloigné de l'aorte».

Förutom ofvan stående anföranden ur literaturen, hvilka samtliga mer och mindre säkert synas afse sammanfattande omdömen om dissekerande anevrismers förekomst i hjärtat, vare sig denna term användts eller ej, finnes ett antal rent kasuistiska meddelanden af hit hörande fall med eller utan reflexioner om det enskilda fallets natur, några gånger med uttalande af dess egenskap af dissekerande anevr. eller af dess samhörighet med andra fall, som ansetts dissekerande, men utan försök till egen framställning af en hel grupp som patologisk enhet.

Då ett fall af BEAUCHENNE[2]) 1810, där anevrismet, ehuru nästan fullständigt inneslutet i sept. atrior., synes ha varit ett vanligt aortaanevrism, utgånget från bakre sinus Valsalvæ, uteslutes, äro de äldsta fall af antagligen dissek. hjärtanevrism, jag påträffat, CORVISARTS 1818* och HANNAS 1835 (kas. n:r 48 o. 49). Båda äro något osäkra men tillhöra, om de få anses som dissekerande anevrismer, den mest sällsynta, fjärde gruppen af dessa, de *parietala*. CORVISART är oviss om anevrismets patogenes men finner det påtagligt, att det bildats mellan hjärtköttet och viskerala perikardiet. THURNAM, som undersökt HANNAS fall,

* CORVISARTS fall observerades för resten redan 1796.

uttalar i en senare publikation[79]) (1840) det antagandet, att fallet är ett falskt anevrism, som »uppdissekerat hjärtats muskelvägg». Äfven i fråga om denna form af hjärtanevrism synes THURNAM således hafva varit den förste, som däri sett ett dissekerande anevrism.

1846 publicerade TODD det första fall (kas. n:r 3), som af sin beskrifvare bestämdt betecknas såsom ett dissekerande hjärtanevrism, och samma år meddelar PEACOCK ett fall af hjärtabscess, öfvergående i anevrism (kas. n:r 4), hvilket han anser analogt med de af THURNAM som dissekerande betecknade HOPE'ska fallen. 1852 har PEACOCK åter ett fall (kas. n:r 28), som han jämför med de af HOPE, THURNAM och TODD beskrifna.

Öfriga författare, som beteckna sina fall såsom dissekerande äro MURRAY (kas. n:r 51), DUROZIEZ (kas. n:r 31), HILL (kas. n:r 52), GORDON (kas. n:r 46), LANCEREAUX och POTAIN (se ofvan, kas. n:r 47 och 34) samt författaren[81]).

Ytterligare två författare hafva med sin beteckning af fallen tydligen i sak afsett detsamma, ehuru de användt annat uttryck, nämligen DESPAIGNE (»anévrysme diffus du tissu cellulaire périaortique, sous-épicardique», kas. n:r 19) och MAGUIRE (»interstitial aneur. of the interauricular septum», kas. n:r 22).

Utom de nu nämnda författarne, hvilka äfven genom fallens beteckning visat sig enligt min åsikt rätt hafva uppfattat dem såsom dissekerande eller interstiela hjärtanevrismer, är det några som genom sin beskrifning eller epikris af fallen så tydligt ådagalägga samma uppfattning af dem, att det egentligen endast är ordet »dissekerande» som fattas. Särskildt gäller detta meddelare af fall från septum ventriculorum och från hjärtklaffarna, således de områden af hjärtat, där den normal-anatomiska förutsättningen för dissekerande anevrismer, en upplösbar sammanlödning af två själfständiga väfnadslager, kan förutsättas hafva varit mest känd eller lättast insedd.

Så måste det dissekerande septalanevrismet (i kammarseptum) redan före POTAIN varit riktigt uppfattadt af PICK (kas. n:r 30), hvilken fann anevrismsäcken »bildad genom isärskiljande (separation) af de två lagren i sept. ventriculorum i hela deras utsträckning.» Senare har äfven KIDD beskrifvit 3 fall (kas. n:r 35—37) såsom belägna mellan kammarskiljeväggens båda blad. Om ett af dessa säger han t. o. m., att det från

sin. Vals. »dissekerat sig väg» nedåt och framåt. Nästan alla de samlade fallen af dissekerande klaffanevrism förråda sina författares uppfattning af dem som interstitiela.

Hérard och v. Krzywicki förtjäna att jämte Despaigne särskildt omnämnas såsom de ende bland de författare på detta område jag känner till, hvilka förrådt någon aning om tillvaron af det bindväfsrum kring aortaroten, hvilket jag i afdelning II beskrifvit. Hérard (kas. n:r 11) förlägger nämligen den ena af de anevrismatiska tumörer, som i hans fall bildats genom blodets från perforationskanalen fortgående undanträngande af väfnaderna, till »*l'espace cellulaire*», som förenar (högra) förmaket med aorta, utan att närmare ingå på detta espace cellulaire. Despaigne nämner i rubriken »*le tissu cellulaire périaortique*» som plats för anevrismet och tillägger i texten attributet *sous-épicardique* för det senare, men han beskrifver icke denna *tissu périaortique* på annat sätt, än att han noga anger gränserna till omgifningen för det där belägna anevrismet. Då detta hufvudsakligen synes ligga i vänstra öppningen af bindväfsrummet kring aortaroten, så afser han med benämningen »tissu cell. péri-aortique» månne endast anhopningen af fettväf kring kransarterens början. v. Krzywicki nämner (a. st., s. 468) »den intermediära bindväfven» mellan aortas elastiska väggplatta i h. sinus Vals. och h. kammarens muskulära vägg.

För öfrigt hänvisas till afd. V, kasuistik, där publikationerna under hvarje underafdelning meddelas i tidsföljd.

Detta är i hufvudsak alt jag i literaturen funnit, som, efter hvad jag kan förstå, direkt eller indirekt antydt någon kännedom om dissekerande hjärtanevrismer, såsom jag uppfattar dem, eller uppfattning af ett föreliggande fall såsom ett sådant anevrism. I de allra flesta kasuistiska publikationer, jag här samlat, synes denna idé — afsiktligt eller oafsiktligt — varit alldeles främmande för författaren, liksom det dissekerande hjärtanevrismet icke nämnes i de patologisk-anatomiska handböckerna. Det har med ett ord icke vunnit burskap inom patologien. Väl hafva, såsom af det ofvanstående framgår, enstaka röster höjt sig, hvilka mer eller mindre bestämdt sökt vindicera någon form af dissekerande hjärtanevrism — så Löbel den valvulära, Potain den septala — men de fåtaliga och skäligen lama ansatserna i denna riktning ha icke vunnit allmännare erkännande och tillslutning. Ingen har förut behandlat ämnet i hela dess omfattning, sökt sammanställa ett större antal hit

hörande literaturfall, diskutera de anatomiska förutsättningarna för dissekerande hjärtanevrismers möjlighet, påvisa olika arter däraf samt skissera dessas bild som patologisk-anat. enhet.

Den som stält sig en uppgift, närmast besläktad med den föreliggande, torde vara DURAND, som 1883 skref sin gradualafhandling om anevrismer ur sinus Valsalvæ med intrakordial utbredning, men icke ens han har inlåtit sig på undersökning af de anatomiskt preformerade vägar, utefter hvilka dessa sinusanevrismer lättast kunna framtränga genom upplösande af luckrare bindväfsförbindelser mellan sammanbundna hjärtdelar. Hvarken DURAND eller andra, som skrifvit om anevrismer utgångna ur sinus Valsalvæ, såsom THURNAM [79]) och PEAKOCK [59]), eller angränsande del af hjärtat, såsom WEST [82]), synas — med de förut nämnda undantagen — ha klart uppfattat, att dessa anevrismer kunna få ett dissekerande förlopp inom hjärtat, vare sig i egentlig mening af dissekerande anevrismer — d. v. s. som blodkaviteter utan egen ursprunglig vägg — eller genom sättet för framträngandet af deras slutna anevrismsäck.

IV.

Eget fall.

1. Sjukberättelse.

Sjukberättelsen, författad af då varande med. kandidaten J. N. WIRSEEN, har af professor J. G. EDGREN, på hvars afdelning patienten låg, godhetsfullt stälts till mitt förfogande. Den meddelas här i något förkortad form.

A. H., 32 år, tjänstflicka, intagen på Serafimerlasarettets medic. klinik n:r I d. 21 okt. 1892. Död natten mot d. 30 okt. s. å. — *Klinisk diagnos: Vitium organic. cordis* [*insufficientia valv. aortæ + aneurysma arcus aortæ + insuff. valvulæ mitral.* (?)] + *nephritis chron. c. exacerbatione hæmorrh. + uræmia + infarctus pulmon.* (?) + *bronchitis.*

Anamnes (enligt uppgifter af modern). Ingen hereditär disposition för hjärtfel. I barndomen genomgått lindrig skarlakansfeber och mässling. Altifrån sitt 12:te år ungefär har patienten stundom klagat öfver reumatoida smärtor och »ondt i bröstet» men har aldrig haft akut ledgångsreumatism eller andra ledgångsaffektioner, ej häller någon

annan akut infektionsjukdom än de nämnda. Någon upplysning om luetisk smitta har ej vunnits. Hostat tidvis sedan flere år; aldrig hemoptys. Alt från barndomen lefvat under ogynsamma hygieniska förhållanden, haft ansträngande arbete och under de senaste 4 åren såsom tvätterska fått slita mycket ondt samt varit utsatt för väta och ogynsamma väderleksförhållanden. Ådrog sig därigenom för 2 år sedan en svår förkylning. Hälsotillståndet har dock på det hela varit godt och tillfredsställande till de senaste åren. Först sedan 1 eller möjligen 2 år tillbaka tyckes hälsan blifvit något vacklande. Sedan denna tid har patienten stundom erfarit smärta i hjärttrakten, och senaste sommarn öfverföls hon en gång efter slutadt ansträngande arbete — dragande af mangel — af en ytterst häftig smärta i hjärtat.

Början af nu varande sjukdom förlägges till midten af sistlidne augusti. Hon började känna sig matt och allmänt nedsatt, fick frysningar och feber, någon hosta samt kräkningar efter förtärande af föda. Fastän dessa symptom fortforo, kunde hon fortsätta med sitt arbete ungefär en månad, men då sjukdomen småningom tilltog, måste hon i midten af september upphöra därmed och i slutet af månaden intaga sängen. Vid denna tid iakttogs, att urinen var mörkfärgad och grumlig samt minskad till mängd. Samtidigt märktes svullnad af fötterna. Tillståndet försämrades, hostan ökade med blodstrimmor i expektoratet någon gång. Kräkningarna blefvo frekventare, samt frosskakningar med 1 timmes duration och däröfver infunno sig så godt som regelbundet efter hvarje middag och följdes af starka svettningar. Inga tecken på utpräglade uremiska anfall förekommo, ingen medvetslöshet, ingen kramp, men fradga iakttogs mellan läpparna några gånger. Hörselförmågan aftog, men synen var orubbad. Någon af de sista nätterna under patientens vistelse i hemmet öfverföls hon helt plötsligt af ett anfall, kände sig — såsom hon berättade — »så egendomlig, förlorade nästan helt och hållet medvetandet och arbetade så rysligt». Förutom de ofvan nämnda symptomen klagade hon under sjukdomens förlopp ofta öfver tryck och oppressionskänsla i bröstet samt öfver smärtor, utstrålande från hjärttrakten åt skuldran och armen, i förening med hjärtklappning. — Skall tydligt ha afmagrat under sjukdomen.

Status præsens d. 26 okt. — Pat. intar hälst högersidigt läge, vänstersidigt förorsakar smärta. Kroppskonstitutionen ganska god och kraftig, hull och muskulatur någorlunda väl bibehållna. Huden torr, af gulaktig blekhet, intet exantem, ingen tydlig cyanos. Ansiktet något upppdrifvet, utan egentligt ödem. Fötterna ödematösa. Sensoriet särskildt vissa stunder något omtöcknadt; somnolens, orolig sömn. Stundom oskillerande rörelser i fingrarna. Temperatur 37,6°—38,8°. Puls mjuk, full, något dikrot, regelbunden, celer, frekvens 76. Urinen grumlig, smutsigt gråröd, sur, sp. v. 1,017; mängd för dygn 400 kcm.; albumin 0,18 %; rikligt mörkt sediment, innehållande röda och hvita blodkroppar, epitelceller, urinsyrekristaller samt talrika hyalina, finkorniga, epitel- och enstaka blodcylindrar. S u b j e k t. s y m p t o m: hjärtklappning, plötsligt uppträdande smärtor i hjärttrakten af stickande och skärande natur, andnöd, värk och ömhet i magtrakten, ständiga kvälj-

ningar, frekventa kräkningar, ganska svåra reumatoida smärtor, särskildt i nedre extremiteterna, samt retning till hosta.

Bröstkorgen normalt och kraftigt bygd. Lindrig utbuktning af 2:dra och 3:dje interstitiet på höger sida invid sternum. Tydlig voussure af 3:dje och 4:de vänstra interstitiet i närheten af sternum. Pulsatoriska rörelser öfver större del af hjärttrakten, starka sådana i fossa jugularis och helt svaga i 2:dra högra interstitiet invid sternum. Den starkaste pulsationen öfver hjärtat sammanfaller i liggande ställning med den oreponerade mammillen, som visar tydliga, med pulsen synkrona höjningar och sänkningar, men vid palpatorisk undersökning befinnes hjärtstöten, om än svagare än nyss nämnda pulsation, ligga i 6:te refbensinterstitiet 2—3 cm. utanför mammillarlinien. Hjärtstöten är ansenligt förstärkt och resistent, »fingret och stetoskopet lyftande» samt af betydligt förökad bredd, så att den täckes först af 2—3 fingerblommor. Den öfver hjärttrakten pålagda handen erfar en från hjärtats spets uppåt öfver dess bas och manubrium till och med fossa jugularis i styrka tilltagande systolisk, svirrande förnimmelse, så att denna från att på det först nämnda stället vara helt svag i jugulum blir mycket stark och tydlig. På sist nämnda ställe palperas äfven starka pulsationer.

Absoluta hjärtdämpningen begränsas uppåt af 4:de refbensbrosket, åt höger af en linie, gående något till höger om vänstra sternalkanten, och till vänster af en linie, löpande något utanför mammillarlinien. Relativa hjärtdämpningen börjar uppåt vid 3:dje refbensbrosket, går åt höger ett par cm. utanför högra sternalkanten samt åt vänster till några cm. utanför mammillarlinien. Öfver de öfre, högra interkostalrummen i närheten af sternum förefinnes en viss dämpning, som fortsätter sig på manubrium.

Öfver spetsen är 1:sta tonen starkt hörbar, mycket suddig och obestämd, ej fullt afgränsad men utan tydligt blåsljud. 2:dra tonen däremot svag, likaledes obestämd, dock tydligt ersatt af ett blåsljud. Vid flyttande af stetoskopet i riktning snedt uppåt och åt höger mot aortas auskultationsställe förändras förhållandena sålunda, att 1:sta tonen öfver hjärtats bas och öfre delen af corpus sterni öfvergår i ett alt tydligare och i styrka tilltagande, ganska skarpt blåsljud, på samma gång som blåsljudet, som ersätter 2:dra tonen, framträder alt starkare. Öfver aortas auskultationsställe äro båda tonerna ersatta af blåsljud och 1:sta tonens här starkast hörbart. Det diastoliska blåsljudet är däremot starkast öfver sternum till vänster om aortas auskultationsställe. Öfver pulmonalis och särskildt öfver manubrium äro 2 blåsljud hörbara, ett systoliskt starkare och mera sträft samt ett svagare och mjukare diastoliskt. Således ingen akcentuering af 2:dra pulmonalistonen, som hufvudsakligen är ersatt af blåsljud. Tonerna öfver tricuspidalis suddiga och föga bestämda, dock utan blåsljud. — Öfver carotis höres ett starkt systoliskt trummande och hvirflande ljud. 2:dra tonen ej hörbar.

Starka pulsationer äro synbara ej blott öfver större arterer utan äfven öfver mindre sådana. Därjämte förekomma häftiga pulsationer öfver karotiderna och, såsom nämndt, i jugulum samt tydliga sådana i

epigastrium. — Ingen äkta (systolisk) venpuls. — I symmetriska arterer kan ingen skilnad påvisas vare sig i pulsens styrka eller i tiden för dess framträdande. — DUROZIEZska dubbelljudet öfver a. cruralis; en skarpt begränsad, klaffande ton öfver mindre och medelstora arterer. Svag antydan till QUINCKEska kapillarpulsfenomenet (undersökning blott i liggande ställning).

Respirationsljudet i allmänhet sträft, nedom scapula på v. sidan svagt hörbart, på ett litet område stundom bronkielt; härstädes något dämpad perkussionston, annars öfver lungorna normal ton. Lösa rassel och ronchi öfver båda lungorna. — Lefvergränser ungefär normala. Ömhet öfver lefvern och större delen af buken. — Ammoniak i kräkningarna.

Daganteckningar. Under de följande dagarna var tillståndet på det hela tämligen oförändradt, men upphostningarna blefvo likformigt blodblandade och utbildade uremiska anfall tillkommo. Under ett sådant anfall afled patienten natten mot d. 30 okt. kl. omkr. 12.

Behandling: Digitalis, vin, ol. ricini, lavement, linct. pector., infus. adonis, acet. kalic., tinct. strophanti, morfin.

Temperaturlista:

21/10		— 39,6	24/10	36,2	— 35,8	27/10	37,3	— 38,4
22/10	38	— 40	25/10	37,4	— 38,3	28/10	38,4	— 37,1
23/10	37,9	— 38,3	26/10	37,6	— 38,8	29/10	37,1	— 38,2

Urinmängd:

22/10 500, 23/10 300, 24/10 300, 25/10 300, 26/10 400, 27/10 400, 28/10 450.

2. Obduktionsberättelse.

Liket obducerades af mig på Karolinska institutets patolog. afdelning d. 31 okt. kl. 12 m., omkr. 36 timmar efter döden.

Kroppen af ordinär byggnad, muskulaturen något svag, hullet slapt. Lätt ödem i nedre extremiteterna, ansiktet uppdrifvet, slapt och pussigt. Allmänna hudfärgen blek, läpparna, näsan och ögonlocken cyanotiska. Ljusbrun pigmentering af linea alba, axillerna och veka lifvet. Flammiga likblånader öfver kroppens baksida. Öfver korsryggen några pergamentlikt intorkade fläckar med afstött epidermis. Rätt kraftig likstelhet kvarstår i alla ledgångar.

Hårda hjärnhinnan blek, af vanlig tjocklek och spänningsgrad; dess insida glatt och fuktig. Med undantag af utbredningen öfver högra pannloben är *mjuka hinnan* öfver hjärnans konvexa yta på det hela tämligen blodfattig, och särskildt äro de stora intergyrala kärlstammarna i allmänhet sammanfallna och tomma. Fläckvis förekommer dock en finare kärlinjektion jämte diffus rosafärg med ytterst små punktformiga blödningar, strödda öfver båda hemisfärerna. Starkast framträda dessa förändringar öfver högra pannloben, där hyperemien är mera allmän. Lindrig ökning af subaraknoidalvätskan särskildt i bakre delar. *Hjärnans* vindlar och fåror väl markerade. Sidoventriklarna, öppnade i läge, ha

vanlig rymd och klart innehåll. I de basala cisternerna af mjuka hinnan en rätt stor kvantitet tunnflytande vätska. Mjuka hinnan på hjärnans undre yta för öfrigt af samma beskaffenhet som på den öfre, äfven här en något starkare blodfyllnad och ekkymosering öfver högra pannloben. Hinnan öfver alt af vanlig tunnhet, utan abnormt sammanhang med hjärnbarken. Arterstammarna tunnväggiga och sammanfallna. Ventrikelependymet öfveralt glatt och jämnt, kärlplexus af normalt utseende. Storhjärnhemisfärernas snittytor af en tämligen påfallande violett skiftning, hvaremot blodprickigheten ej synes väsentligt förökad. Hjärnsubstansen företer ökad fuktighet men vanlig konsistens. De basala ganglierna, capsula interna, pons och medulla oblongata visa intet anmärkningsvärdt. — De stora blodledarna på hjärnskålsbasen starkt fylda af mörkfärgadt, hufvudsakligen flytande blod.

Underhudsfettet mäter öfver buken något öfver 1 cm. i tjocklek, öfver bröstet drygt 1 $^1/_2$ cm. Dess interstitiela bindväf är riklig och vattnigt genomdränkt.

I *bukhålan* 150 kcm. tunnflytande vätska. *Bukhinnan* har i allmänhet en diffus gråviolett färg med skarpt framträdande blodfylda vener. Fossa Douglasii är genomdragen af en mängd tunna bindväfshinnor. som sammanbinda baksidan af uterus med rectum och ovarierna; från de senare gå liknande adherenser öfver på tunntarmslingor och processus vermiformis. För öfrigt visar peritoneum inga abnorma förhållanden.

Hvardera *lungsäcken* innehåller ungefär 150 kcm. transsudat.

Hjärtsäcken innehåller ett par desertskedar smutsigt brunröd vätska med ganska rikliga fibrinslamsor. I synnerhet vänstra hälften af dess båda blad är lifligt injicierad med talrika små blödningar. Fläckvis är ytan i motsvarande utsträckning belagd med en tunn fibrinhinna, som med lätthet afskrapas, fläckvis är den matt utan beläggning. Förändringen tilltager i intensitet upp mot hjärtbasen och kring de stora kärlstammarna samt är allra starkast utbildad öfver en bakom aortas ursprungsdel, mellan denna och de båda förmaken i hjärtsäckskaviteten inskjutande abnorm förhöjning. Denna bildar en halfannan cm. bred och ungefär hälften så hög, mot ändarna ovalt afrundad ås, som, belägen ungefär i aortas ursprungsplan, med sin längdriktning omfattar kärlet öfver en dryg tredjedel af dess omkrets. Öfver denna prominens är ytan tjockare belagd af en ojämn, skör, fibrinös päls med smutsigt grågul färg. Under beläggningen är väfnaden intensift blodinjicierad med större, diffusa, hemorragiska fläckar.

Hjärtat betydligt förstoradt: längdmått från spetsen till vänstra och högra sidan af lungarterens ursprung 11 och 14 cm. resp., största breddmått något nedanför kamrarnas bas 12,5 cm. Fettbeläggningen rätt riklig. Vänstra kammaren är starkt, den högra i måttlig grad utvidgad. Innehållet i vänstra hjärthalfvan en ringa mängd cruor, i den högra något rikligare mängd fibrin, cruor och flytande blod. Vänstra kammarens vägg mycket förtjockad, mäter i tjocklek (frånräknadt trabekelverket och fettlagret) i mediansnittet strax nedom basen 16 mm., från midten ända till närheten af spetsen 14 mm., i lateral-

snittet på motsvarande ställen 14 och 12—11 mm. resp. Högra kammarens vägg har vid basen en tjocklek af omkring 3 mm., hvilken småningom aftager nedåt.

Vatten, som ingjutes genom aorta, afrinner ögonblickligt, så att kärlet blir tomt, så snart vattenstrålen aflägsnas. Efter kärlets uppklippning befinnes platsen för den bakre aortaklaffen intagas af en fritt i aortas lumen inskjutande kropp af ungefär en krakmandels storlek (bild 17, *a. v.*) Från ett basalt fäste vid kärlväggen, hvilket fullkomligt motsvarar klaffästet, är den riktad framåt och något uppåt * med en höjd från basen till toppen af 2 $^1/_2$ cm. Till formen kan den jämföras med en kort och bred strut, som blifvit hoptryckt i en riktning. Dess längsta genomskärning, längs klaffästet, är 3 cm., den minsta, i vertikal riktning, 0,6—0,7 cm. Spetsen är aftrubbad, och från denna löper till båda ändarna för klaffästet en af gröfre knöliga prominenser bestående kölformig förtjockning, som skiljer två bukiga ytor, en öfre och en undre, de båda afplattade sidorna af struten. Af dessa är det endast den undre, som tager väggfäste, den öfre slutar vid basen med en fri kant, som ligger helt nära aortaväggen. Denna kant är tydligen själfva klaffranden, lindrigt förtjockad, strängformigt afrundad, en smula inrullad mot valvelfickan och utan markering af lunulæ; den synes därjemte vara något förlängd. För man spetsen af den nu beskrifna kroppen nedåt, så skiljes denna kant från aortaväggen, lemnande tillträde till klaffickan och en fortsättning däraf i form af en kavitet, som intager hela den beskrifna strutformiga kroppen. Denna är således ingenting annat än den väskformigt utdragna klaffen. Botten i väskan, som motsvarar den aftrubbade spetsen på yttre (kammar-) sidan, är genombruten genom bristning i två taggiga flikar, hvilkas ojämnheter noga passa in mot hvarandra, när de hopläggas. ** Båda ytorna af den sålunda förändrade klaffen äro skrofliga af större och mindre, gryniga och korniga förhöjningar med en grumlig, matt, smutsigt grågul till grågrön färg. Dessa smutsiga gyttringar bekläda äfven rupturkanternas ytor, och genom dem är klaffens tjocklek uppdrifven till ett par mm., oberäknadt de förut anmärkta gröfre prominenserna på dess kammarsida. Endast klaffranden är i det närmaste fri därifrån och af glatt, bindväfsartadt utseende. Från klaffens konkava sida griper knottrigheten i ringa utsträckning öfver på angränsande del af aortaväggen. Annars är kärlväggen af normalt utseende. Af de båda klaffar, som motsvara koronararterernas ursprung, är den vänstra å den del af kammarsidan, som närmast berör den bakre klaffen, på likartadt fastän mindre utprägladt sätt knottrig och missfärgad; på samma sätt, men i ytterst obetydlig utsträckning, bakre delen af den högra klaffen. Annars äro båda dessa klaffar fria från akuta förändringar, däremot äro de lindrigt förtjockade, i synnerhet i den afrundade, något uttänjda fria kanten,

---

* På spritpreparatet, som ligger till grund för teckningen, har den i fråga varande kroppen sänkt sig, så att den i bilden är riktad framåt och något *nedåt*.

** Rupturöppningen har vid handtering af den sköra klaffen sedermera blifvit betydligt förstorad, så att den på teckningen är mycket större än på det färska preparatet.

där lunulæ saknas, samt afsmalnade (retraherade) och vid den gemensamma ursprungsvinkeln sammanvuxna med hvarandra. Det sammanvuxna partiet (bild 17, *f*) är strängformigt uttänjdt nedåt utefter aortaväggen, på hvilken det bildar en låg ås, så att klaffändarnas vidfästningspunkt på kärlväggen nedryckt öfver $^1/_2$ cm. och angränsande fria delar af klafffänderna omstjälpts mot kammarkaviteten med kanten riktad nedåt mot hjärtspetsen, under det att de båda andra klaffändarna och deras fästen intill den bakre klaffen härutinnan förhålla sig normalt. Båda de sist beskrifna klaffarna äro mjuka och böjliga. Från det strängformigt utdragna klaffvinkelfästet fortsätter en bönstor, skroflig bindväfsås (*n*) uppåt på aortaväggen halfannan cm. ofvanför de normala klaffvinklarnas nivå.

Omedelbart intill nedre kanten af den bakre klaffens fäste förefinnes i de vänstra två tredjedelarna af dess utsträckning en ruptur af kammarväggen hvilken ruptur åt vänster (framåt) fortsätter sig äfven under ungefär bakre tredjedelen af den vänstra klaffen. Denna mer än centimetervidt gapande remna (A) begränsas nedåt af en skärformig glattad bindväfsfals, som löper längs basen af mitralis' främre flik. Rupturöppningen bildar ingång till en hålighet, som har form af en liggande ellipsoid och godt rymmer en medelstor paranöt. Denna kavitet är belägen mellan aorta framåt och de båda förmaken bakåt utan att framkalla någon synbar inbuktning af någonderas väggar. Någon öfre rupturkant är ej synlig i dess mynning, utan den väskformiga bakre klaffens undre yta öfvergår omedelbart i hålans framvägg, hvilken bildas af aortaväggens utsida i en utsträckning, som motsvarar något mer än halfva höjden af angränsande (bakre) sinus Valsalvæ. Taket för hålan utgöres af den här vidtagande, uttänjda och mot hjärtsäckskaviteten kupolformigt lyftade perikardiibryggan mellan aorta och förmaken samt framkallar den härstädes utvändigt synliga, förr omtalade prominensen. Hålans bakvägg ned till rupturkanten vid mitralflikens bas bildas af båda förmakens framväggar och visar en glatt muskelyta.* Mynningen är riktad nedåt och framåt. Från undre klaffytan fortsätta sig på hålans vägg smutsfärgade, finknottriga efflorescenser, och ett tromb lager bekläder den fläckvis. Aortaroten är i rupturöppningen motsvarande utsträckning af sitt bakre omfång och till motsvarande höjd upplyftad ur sitt normala läge, ostiet ej förträngdt.

Den främre mitralfliken visar på sin kammaryta i närheten af rupturöppningen en mängd spridda efflorescenser (*u*, *u*) af samma natur som aortaklaffens, dels i form af små rundade plaques af smutsigt grågul, torr, finkornig uppdrifning, dels i form af små skarpt utskurna ytdefekter med en smal, fingrynigt upphöjd sårkant. Äfven vid den fria randen af klaffseglet förekomma några liknande plaques, dock endast på kammarsidan och ej i slutningsranden. Flere sensträngar till septala papillarmuskeln äro knöligt ansvälda, och en af dem (*t*) är lössliten från muskelfästet, slutande med en sådan smutsigt gråhvit ansvällning. För öfrigt äro mitralflikarna ej förändrade och ostiet af normal eller kanske

* Denna uppgift är, såsom den mikroskopiska undersökningen visat, oriktig åtminstone för nedre delen af väggen. Felobservationen torde bero på väggmembranens pigmentering (se mikrosk. undersökn.).

något ökad vidd. Parietala endokardiet i conus aort. och öfver öfre delen af kammarseptum är något förtjockadt.

Högra hjärthalfvans klaffar oförändrade. Hjärtmuskulaturen slapp och degig, af en utpräglad grågul strimmighet och fläckighet, som i synnerhet genom endokardiet markerar sig med en spräcklig teckning. Kransartererna visa intet abnormt.

Aorta mäter vid utträdesstället 6,5 cm. i omfång och behåller samma vidd till afgången af art. anonyma. Den framåt konvexa krökningen af pars ascendens måhända något litet förstärkt. Intima glatt och jämn, ej förtjockad.

De stora *venstammarna* liksom hjärtats egna vener starkt fylda af tunnflytande, mörkfärgadt blod.

Lungorna tunga, degiga, knistrande för känseln, ytan dels gråröd dels mörkare blåröd, det senare företrädesvis å begränsade, något insänkta, lobulära fält i synnerhet i de fria randdelarna, som då kännas skinnlikt sammanfallna utan luftresistens. Snittytor af ungefär samma färg som den naturliga ytan, afge vid tryck — utom å de kollaberade partierna — en riklig mängd finskummig vätska, som öfveralt kan fullständigt utpressas utan väfnadsbristning. Väfnaden förefaller t. o. m. något segare men knappast mera resistent mot sammantryckning än vanligt. Inga infarkter.

Mjälten betydligt förstorad: längd 16,5, bredd 10,5, tjocklek 4 cm. En diffust begränsad, speciestor senfläck på konvexa ytan. För öfrigt är ytan fläckig dels af ett par brandgula, skarpt begränsade, i periferien något indragna och från denna kullrigt framspringande partier, dels af mörkare och ljusare blåröda fält, mer och mindre skarpt begränsade mot den allmänna blågrå ytfärgen. Konsistensen på det hela något lös. De brandgula fläckarna tillhöra den fria basala ytan af en plommonstor och en mandelstor, torr och fast, kilformig härd af ungefär samma färg äfven i det inre men med en smal svafvelgul begränsningszon. Dessutom förekommer en ungefär valnötstor härd med delvis smutsigt grågul och delvis svartröd färg; därjämte några mindre, likartade härdar, liksom alla de föregående mer och mindre tydligt kilformiga. För öfrigt är mjältpulpan lös, skör, ansvällande och af en smutsigt rödgrå färg.

Njurarna starkt förstorade: längd 15 resp. 17 cm., bredd hos båda 7, tjocklek 6 cm. Ytan i allmänhet af mörkt gråröd färg, i ena ändan blågrå liksom underliggande barklager på detta ställe. Barkens tjocklek 8—10 mm. Barklagret ansväller något litet på snittytan. Dess färg är spräcklig af dels blekt grågula, dels smutsigt gråröda, dels lifligare röda partier. Märgsubstansen blåröd med skarpt markerade kärlknippen. Konsistensen i det hela något ökad med mjukare partier.

Lefvern förstorad: största frontalmått 30 cm., högra lobens sagitalmått 19, vänstra lobens 16 cm., högra lobens största tjocklek 7,5, den vänstras 6 cm. Vikt 2,375 gr. Ytan glatt, närmast ligg. suspens. och coronar. blåhvit af diffus kapselförtjockning, annars mörkt blåröd. Snittytan visar en särdeles tydlig teckning af allmänt förstorade acini med rödbruna, knapt insänkta centralfält och jämförelsevis smala, grågula periferiska ringar.

Magsäcken af vanlig storlek och form. Slemhinnan diffust blåsvart pigmenterad med färgen upplösbar i finare teckningar samt glesare och tätare blodinjicierad. Slemhinneytan glatt och jämn. *Tarmen* företer i synnerhet sträckvis en gröfre venös injektion, som här och hvar i slemhinnan blir mera tät och fin med små blödningar.

Bäckenorganen uttogos ej.

Patologisk-anatom. diagnos: kronisk endokardit i aortaklaffarna med insufficiens, hypertrofi och dilat. af v. hjärtkammaren; *partiel ruptur af sammanhanget mellan aortaroten och v. kammaren, dissekerande hjärtanevrism; akut ulcerös endokardit,* akut klaffanevrism; akut perikardit; fettdeg. af hjärtmuskeln; kroniska stasorgan, lindrig hydrops; hyperemi och blödningar i mjuka hjärnhinnan; partiel lungatelektas och lungödem; akut infektionsmjälte med infarkter; *kronisk parenkymatös nefrit* (»stor spräcklig njure») *med akutisering;* kroniska adherenser i bäckenperitoneum.

3. Mikroskopisk undersökning.

För mikroskopisk undersökning utskuros följande bitar:

1) en centimeterlång strimma från väggen mellan anevrism- och högra förmakskaviteten i anevrismets nedre del t. o. m. angränsande parti af bindväfsfalsen i mynningens nedre omfång;

2) en halfannan centimeter lång strimma genom nedre delen af väggen mellan anevrismet och v. förmaket t. o. m. den förut nämnda bindväfsfalsens öfre kant;

3) ett stycke från trakten af anevrismets främre och öfre vägg, omfattande i ett sammanhang: a) nedre delen af aortaväggen med aortaroten i närheten af bakre klaffickans midt, b) angränsande del af den anevrismatiska bakre klaffen fr. o. m. fästet, c) angränsande del af den bakom aorta i hjärtsäcken inbuktande väggen för anevrismet.

Bitarna inbäddades i celloidin och skuros på mikrotom. Snitt färgades dels med hematoxylin och eosin, dels med metylénblått samt efter GRAMs och WEIGERTs metoder och inlades i kanadabalsam.

I bitarna från båda förmaken utgöres väggen af dels en anevrismet tillhörig fibrös väggmembran, dels förmakens muskulära framväggar. Den högra förmaksväggens tjocklek är omkring 1,5 mm., den vänstras omkring 2 mm.

Anevrismets *väggmembran* mäter i tjocklek 0,5—1 mm. och består af tämligen kompakt, fibrillär bindväf, hvilken i allmänhet företer en ytparallel anordning af fibrillerna men med många oregelbundenheter i trådriktningen. Mot kaviteten förekomma partiela uppdrifningar som flacka, diffusa förhöjningar. På djupet åt förmaksväggen till blir texturen småningom mera lucker. I vänstra förmaksdelen finnas gröfre trombotiska aflagringar på ytan, af matt kornigt eller glänsande hyalint utseende. Delvis fortsätter sig från ytbeläggningen ett likartadt hyalint balkverk ett stycke in i själfva väggen, i hvars väfnad det utan skarp gräns öfvergår (koagulationsnekros). Ett tunnare lager af samma beskaffenhet träffas i snitten från högra förmaksdelen.

Cellrikedomen hos membranen varierar mycket och oregelbundet, är dock nästan allestädes ojämförligt mycket större än i ett normalt hjärtas aortarot och angränsande membranösa kammardelar. Bindväfscellerna äro därjämte öfveralt stora, protoplasmatiska, ha ingenstädes form af vanliga hinnceller. På cellrikare ställen antager väfnaden utseende af en subakut granulationsväfnad. I membranen förekomma ganska rikligt smala, kärlförande stråk af luckrare bindväf, delvis infiltrerad med rundceller. I de luckrare partierna mot förmaksväggen stark infiltration af flerkärniga rundceller, delvis med utpräglad karakter af variga infiltrat. Rundcellinfiltrationen fortsätter sig flerstädes i förmaksväggens interstitiela bindväf. I de nyss nämnda luckrare väfnadssprickorna inom den fasta väggmembranen träffas rikliga anhopningar af amorft blodpigment, mest i små klumpar af svälda bindväfscellers storlek och form, till en del tydligt liggande i sådana celler. Mikrokokker här och hvar, i synnerhet bland de större infiltraten på djupet.

Vid *bindväfsfalsen* i nedre omkretsen af anevrismets mynning visa snitten från högra förmaksdelen följande förhållanden. Endast ett litet parti af nämnda bindväfsfals är med i snitten. Det visar sig mot anevrismkaviteten beklädt af ett helt tunt ytlager med samma byggnad, som den nyss skildrade väggmembranen. Under detta vidtager med ytterst skarp gräns ett nästan cellfritt bindväfslager, något tunnare än det nyss nämnda, betydligt kompaktare än detta och dels med skarp, dels med diffus gräns öfvergående i en underliggande fast, sklerotisk, cellfattig bindväf. Denna tillhör påtagligen hjärtats ursprungliga seniga väfnad vid basen af mitralfliken. Det därifrån distinkt markerade, yngre ytlagret tilltager inåt anevrismet hastigt i tjocklek och öfvergår så i dess förut skildrade väggmembran, på samma gång som väfnadsfalsen upphör.

Motsvarande parti af snitten från vänstra förmaksdelen, där randfalsen något fullständigare tagits med, visar likaledes, att denna består af en kärne af gammal sklerotisk bindväf med sparsamma, förgrenade hinnceller, en väfnadsbild som annars ej förekommer i anevrismväggen, samt ett tunnare ytlager öfver dess kant af yngre bindväf, som fortsätter sig i väggmembranen; men här är gränsen mellan båda icke skarp som på förra stället, utan den yngre öfvergår mera diffust i den äldre.

I den tredje snittserien visar *aortaklaffen* det vanliga utseendet vid en höggradig ulcerös endokardit. Klaffväggen är i sin helhet ansväld till halfannan millimeters tjocklek med knöliga uppdrifningar till omkring det dubbla måttet. Klaffväfnaden är altigenom nekrotisk, på djupet med bibehållen fibrillär struktur, mot ytorna matt, finkornigt homogeniserad, så att ursprunglig väfnad ej kan skiljas från möjliga trombotiska aflagringar af likartadt utseende. Inom de matta ytlagren ligga på klaffens båda sidor enorma massor af delvis konfluerande bakterievegetationer, från hvilka mot djupet intränga mera långsträckta kolonier, lemnande en djupaste intermediär zon jämförelsevis fri. Bakterierna synas hufvudsakligen om ej uteslutande vara streptokokker och färgas med alla de ofvan nämnda metoderna för bakterie-

färgning. I de ytliga, degenererade klafflagren förekomma bland bakterievegetationerna rätt betydliga kalkaflagringar, dels som fina korn eller gröfre korniga konkrement, dels äfven som större homogena petrifikatskällor. Enstaka hopar af levkocyter ligga fastklibbade vid den fria ytan.

Utan skarp gräns öfvergår klaffbasen i *aortaroten*, från hvars främre, mot klaffickan vettande yta ett tunnare lager af bakteriekolonier inträнger i väfnaden ungefär öfver så stor yta som till gränsen för början de kärlväggsstruktur. På baksidan, som ligger mot anevrismkaviteten, tränga bakterievegetationerna i omedelbar fortsättning af undre klaffytans kolonier djupare in i väggen, till 1/5 –1/3 af dess tjocklek, och ligga synnerligt tätt. Endast i de af bakterier genomvuxna lagren och omedelbart under dessa är väfnaden här nekrotisk, återstoden af väggen synes föga förändrad. På bakre väggytan, som tillhör anevrismet, ligga ganska mäktiga, homogent finkorniga eller fibrinöst trådiga trombaflagringar, rikligt genomvuxna af kokkmassor.

Den egentliga *aortaväggen* ingår icke direkt i anevrismets vägg och företer beträffande intima och media inga anmärkningsvärda förändringar.

Vinkeln mellan den mot anevrismet öppna baksidan af aortaroten och det något högre upp från kärlväggen utgående, epikardiala taket för detta utfylles af lucker bindväf, som först adventitielt omger media aortæ och skiljer denna från anevrismet och därpå under *epikardiet* öfvergår till subserös bindväf, förstärkande den af det sist nämnda bildade anevrismväggen. Denna luckra, icke lagrade fibrillära bindväf har altigenom ett granulerande utseende med stora, protoplasmarika celler och öfvergår utan skarp gräns i det förtjockade epikardiet, som bildar ett förtätadt men likaledes granulerande ytlager af densamma. Mot anevrismkaviteten begränsas den af en ganska tjock koagulationsmembran, bildande ett tätt lagradt, grofträdigt balkvärk af fibrin, hvilket utgör en fortsättning af tromblagret på den af aortaroten bildade anevrismväggen. Det öfverensstämmer i byggnad äfven med det på den förut beskrifna väggmembranen och i dess ytliga skikt träffade koagulationslagret. Någon egen fibrös väggmembran för anevrismet är däremot icke synlig i de delar af dess vägg, som bildas af aortaroten och epikardiet.

Den granulerande bindväfven är öfveralt, men i mycket växlande ymnighet, infiltrerad af rundceller, hvilka delvis i epikardiet men i synnerhet inpå anevrismet, strax under tromblagret å dess vägg hopa sig till täta purulenta infiltrat eller början de abscesser. Denna suppuration, som äfven utbredde sig öfver förmaksytorna af anevrismet, synes vara uppkommen i anslutning till de bakterievegetationer, hvilka från aortaroten och dess trombotiska beläggning i aftagande mängd fortsätta sig under och i tromblagret på den perikardiala delen af anevrismväggen.

4. Epikris.

Af den mikroskopiska undersökningen kunna följande slutsatser dragas:

1:o. *Anevrismet vid hjärtbasen har delvis en självständig väggmembran*, som icke har karakter af en utbuktad del af hjärtats egen vägg ej häller innehåller några igenkänliga rester af aortaroten eller den fibrösa hjärtväggen mellan denna och främre mitralfliken, där mynningen är belägen.

2:o. *Denna väggmembran måste därför med stor sannolikhet vara nybildad*, hvarför också dess perivaskulära pigmentering — i analogi t. ex med en pakymeningitisk neomembran — talar, liksom dess vaskularisering och cellernas beskaffenhet antyda, att en väfnadsbildning inom densamma fortfarande pågår.

3:o. *Anevrismet*, som i sin mot aortarotens utsida och hjärtsäcken belägna del saknar egen vägg (vare sig sådan där aldrig kommit till utveckling eller en tilläfventyrs bildad väggmembran senare blifvit förstörd genom bakterieinvasion och suppuration) *har med sannolikhet uppkommit efter bristning* af sammanhanget mellan aortaroten och den väfnadsfals vid mitralis' bas, hvilken makroskopiskt tedde sig som en afglattad rupturkant och mikroskopiskt har den härvarande hjärtväggens seniga byggnad med en färskare väfnadsaflagring på sin först genom bristningen frigjorda yta.

4:o. Väggmembranens tjocklek och i allmänhet fasta, fibrösa byggnad förutsätta en längre tids åtgång för dess bildning — sannolikt åtminstone flere månader — och i följd däraf *måste anevrismet ega minst samma ålder, altså vara tämligen kroniskt.*

5o:. Från den tillkomna ulcerösa endokarditen har infektionen utbredt sig till närmaste del af anevrismets väggar, därifrån framkallat en suppuration i omgifningen och *sannolikt på denna väg gifvit upphof till perikarditen*, hvarför också den senares makroskopiska lokalisation talar.

Den mikroskopiska undersökningen har således ådagalagt, att den uppfattning af anevrismets ålder jag från början hade (och hvilken jag vid min demonstration af fallet i Svenska läkaresällskapet uttalade [81]), nämligen att anevrismet var jämförelsevis färskt och sekundärt till den ulcerösa endokarditen, måste varit oriktig. Att det emellertid uppkommit på sätt jag redan i obduktionsberättelsen antog, nämligen efter en ruptur af sammanhanget mellan aortaroten och hjärtväggen vid främre mitralflikens bas i den därigenom uppkomna mynningens utsträckning, synes mig den mikroskopiska undersökningen, om icke fullt bevisa, åtminstone bekräfta som det sannolikaste förloppet.

Ett godt stöd för denna uppfattning finner jag också i följande lilla experiment. För att klargöra för mig anevrismets bildning sökte jag, innan jag ännu kände till bindväfsrummet kring aortaroten, att på normala hjärtan göra efter den förändring, som den patologiska processen i detta afseende utfört. Sedan jag sålunda genomskurit den fibrösa hjärtväggen i den antagna rupturens läge och utsträckning, kom jag in i det framför förmaksväggen belägna bindväfsrum, som jag sedan närmare studerat, och kunde med lätthet aflägsna dess väggar från hvarandra samt inbukta perikardiibryggan mellan dem åt hjärtsäcken till och sålunda åstadkomma en kavitet, till form, läge och storlek alldeles öfverensstämmande med det naturliga preparatet. Efter härdning i sprit — under den konstgjorda kavitetens utspänning med en bomullstapp — hade jag en ganska trogen modell af det naturliga anevrismet.

Under förutsättning, att en ruptur inträffat på det ställe af hjärtväggen, som motsvarar anevrismmynningen och hvilket — enligt hvad jag i afd. II. (s. 23 o. 24) visat — ingår i locus minoris resistentiæ af den centrala väggen för bindväfsfickan kring aortaroten, har förmaksdelen af denna ficka varit öppen för blodet i den antagligen redan då hypertrofiska vänstra kammaren. Blodet har inträngt mellan dess väggar, sprängt deras bindväfsförbindelse, aflägsnat dem från hvarandra, aflossat och upplyftat epikardiet och sålunda bildat ett *dissekerande anevrism.* Rupturöppningen, som icke behöfver med ens ha fått hela sin slutliga utsträckning, har småningom dilaterats till mynning, i mon som anevrismkaviteten utbildats, och, slutligen permanent utspänd, fått sina ändvinklar afrundade samt antagit oval form.

Att vid en diskontinuitet hos hjärtväggen på detta ställe ett akut anevrism verkligen kan uppkomma i denna del af spatium atrio-aorticum, bevisar ett fall af MAGUIRE (kas. n:r 22). Där fans endast en liten färsk, ulcerös perforation af väggen i samma trakt som rupturen i mitt fall. Den dufäggstora anevrismhåla, som genom denna mynning uppkommit, förlägges visserligen i förmaksseptum nedanför och framför foramen ovale, men med kännedom om sättet för septums öfvergång i de båda framväggarna af förmaken lider det intet tvifvel, att hålan åtminstone till stor del låg framför septum, i klyfningsvinkeln mellan förmaken, liksom i mitt fall, altså i spat. atrio-aorticum, som MAGUIRE naturligen ej kände till. (Jfr s. 25).

Äfven ARNOTTS mycket kroniska fall (kas. n:r 1), som till utgångspunkt ungefär motsvarar mitt och icke synes kunna förklaras annorledes än som ett dissek. anevrism i hela spat. periaorticum, visar, att ett sådant kan börja här.

Fall af SHILLITO (n:r 8), PEACOCK (n:r 10), GOODFELLOW (n:r 13), v. BUHL (n:r 16 och 17), WEST (n:r 20 och 21) och THOMA (n:r 24), hvilka alla mer eller mindre fullständigt motsvara mitt eget till utgångspunkt och läge, bekräfta detsamma, om de också ej ha fullt samma beviskraft som MAGUIRES. PELVETS fall (n:r 44) synes vara af samma beskaffenhet som MAGUIRES, såvida dess läge verkligen motsvarade ARNOTTS i dess början.

Att äfven en vidsträcktare ruptur af aortaroten med förflyttning af den öfre rupturkanten från hjärtat till bildning af en mynning för ett akut anevrism — såsom i mitt fall antages vara förhållandet — verkligen förekommer, synes MOXONS fall (n:r 45) bevisa. Tyvärr säges icke, hvilken sida af aortaringen som lösslitits, men med kännedom om den muskulära infattningen hos större del af denna (jfr afd. II, s. 23 o. 24), är det knappast antagligt, att det var någon annan del än den, som ingår i locus minoris resistentiæ för innerväggen af spat. periaorticum, hvadan fallet äfven till lokalisation torde ha tämligen nära motsvarat mitt.

Då anevrismet i fråga måste uppfattas som äldre än patientens sista sjukdom, får man i sjukhistorien ingen bestämd hållpunkt beträffande tiden för dess början. Antagligt är väl, att dess bildning stått i samband med den kroniska endokarditen i aortaklaffarna, och att det är yngre än denna. Endokarditen går väl åtminstone så långt tillbaka som till den tid — 1—2 år före döden —, då samtidigt med någon allmän försämring i hälsotillståndet smärtor i hjärttrakten började uppträda. Emellertid synes den ha utvecklat sig ganska smygande. Närmast torde den genom förtjockning och retraktion af aortaklaffarna hafva framkallat en viss grad af insufficiens i aorta. Men från början ej höggradig och väl kompenserad genom hypertrofi af vänstra kammaren, medförde denna insufficiens länge ej några svårare rubbningar.

Blott en enda gång före patientens sista sjukdom omtalas symptom, möjligen tydande på någon mera akut rubbning i hjärtat. Det var under hennes sista sommar, då hon en gång efter ansträngning — dragande af mangel — öfverföls af en

ytterst häftig smärta i hjärtat. Om tillståndet närmaste tiden därefter nämnes intet (uppgifterna äro ej erhållna af pat. själf utan af hennes mor). Antages detta smärtanfall efter ansträngande kroppsarbete hafva berott på en ruptur, som inledt anevrismbildningen, så skulle anevismets ålder kunna vara allra högst 5—6 månader. Detta är väl ungefärligen den kortaste tid, som väggmembranens bildning kan antagas hafva erfordrat. Måhända är den ännu äldre.

Det finnes emellertid i hjärtat spår af en annan gammal ruptur, som möjligen också kan sättas i samband med nämnda smärtanfall. De båda främre aortaklaffarna äro vid sitt mötesställe sammanvuxna och det gemensamma fästet (bild 17, *f*) neddraget utefter aortaväggen öfver ½ cm. under de öfriga klaffvinklarna. Ofvanför detsamma fortsätter på aortaväggen en ärrig bindväfsås (*n*). Antagligen har här uppstått en partiel ruptur af det förenade klaffästet från aortaväggen, hvarefter detta genom tänjning af den lacererade väfnaden under aorta-blodtrycket på klaffarna småningom glidit ner och vuxit fast på ett djupare ställe af väggen. Därför talar i synnerhet den ärriga knölen i aorta, ty den liknar ej en vanlig ateromatös härd, och sådana saknas för öfrigt fullständigt. Genom denna sänkning af klaffändarnas stöd ha de kunnat omstjälpas mot kammaren, hvilket i hög grad ökat insufficiensen.

Denna förändring talar i viss mon för att den kroniska endokarditen under något skede af sin utveckling medfört sådan strukturförändring hos de däraf angripna väfnaderna, att dessa tenderat till ruptur, och den kastar på så sätt något ljus öfver uppkomsten af anevrismet.

Åtskilliga fall omtalas af ruptur t. o. m. af (skenbart?) friska aortaklaffar till följd af muskelansträngningar. Följande två synas, ehuru mycket gravare, erbjuda någon anatomisk likhet med det föreliggande fallet.

QUAIN[63]) meddelar följande fall. En smed erfor plötsligt under arbete med släggan en pinsam känsla i hjärttrakten, åtföljd af vanmakt, andnöd och ett egendomligt brusande ljud från bröstet genom halsen och i öronen. Insufficienspuls, dubbelt blåsljud öfver aorta. Dog två år senare. Stark hypertrofi och dilat. af vänstra kammaren; de angränsande fästena för två aortaklaffar skilda från aortaväggen, så att klaffarna sänkte sig under den tredjes plan; kanten af den ena klaffen litet everterad.

LINDMAN[41]) omtalar följande. En förut frisk, kraftig man ådrog sig i följd af en häftig kroppsansträngning (springande) under

fenomen af vanmakt och känsla af att något slets i sär i bröstet en sjukdom, som föranledde honom att för andnöd, hosta och hjärtklappning uppgifva sin sysselsättning och låta intaga sig på kliniken. Karakteristiska symptom af en aortainsufficiens. Dog $6^1/_2$ månader senare. Afslitning af två inflammatoriskt sammanvuxna klaffar från fästet vid aortaväggen; hjärtat starkt förstoradt i alla riktningar.

Den akutiserade kroniska nefriten och den ulcerösa endokarditen framkallade i det föreliggande fallet gemensamt döden, hvartill det redan kroniska anevrismet ej synes hafva haft någon direkt skuld.

Af de fysikaliska tecknen under lifvet torde dämpningen, utbuktningen och pulsationerna i de öfre högra refbensmellanrummen invid sternum samt pulsationerna i jugulum hafva berott på anevrismet i fråga. Genom sitt läge måste det ha förskjutit första delen af aorta framåt och dess bakre del tillika uppåt. För hvarje systolisk utspänning af anevrismet och dess mynning har denna förskjutning momentant ökats och aortabågen lyftats upp mot jugulum, på samma gång som pars ascendens kommit i bredare pulsatorisk kontakt med bröstkorgens framvägg. Skenbart ha anevrismets pulsationer sålunda förstärkt aortas egna och därigenom gifvit anledning till diagnostiserandet af en dilatation hos aorta själf.

Beträffande det systoliska fremissementet med tilltagande styrka mot fossa jugularis och det i aortas riktning i styrka tilltagande skarpa systoliska blåsljudet, som öfver carotis blef ett »trummande och hvirflande» ljud, kunna dessa fenomen väl tänkas bero dels på fortledda hvirfvelrörelser (resp. ljud) i anevrismet, dels på liknande oskillationer i aorta, framkallade af den i kärlet inkastade anevrismatiska klaffen. Någon verklig aortastenos förefans emellertid ej, utan pulsen och de öfriga fenomenen i de periferiska artererna vittnade om en ren aortainsufficiens. Äfven det diastoliska blåsljudet hänför sig till denna och synes ej haft något med anevrismet att skaffa.

Öfriga förändringar och symptom hafva för den föreliggande uppgiften ett underordnadt intresse.

V.

Kasuistik.

A. *Fall, intagande hela spat. peri-aort. cordis* (1 fall).

1. H. ARNOTT[1]). 1868. *Anevrism från vänstra kammaren, slingrande rundt om aortaroten.*

Kvinna, åldern ej angifven, med uterus-kräfta. Dessutom symptom af hjärtsjukdom: känsla af beklämning i bröstet, andnöd, tillfällig hjärtklappning. Abnorm dämpning öfver 2:dra och 3:dje refbensbrosken, nående till högra sidan af sternum; starkt systol. blåsljud öfver hela bröstet, starkast vid hjärtbasen; starkt fremissement; förlängdt arterielt diastole. Långsam död utan vidare hjärtsymptom.

Sektion. Från öfre delen af vänstra kammaren bakom och under aortamynningen utgick en vid ficka, som sträckte sig bakåt, uppåt och till vänster, med en öppen mynning af 5 cm. diameter. Endokardiet syntes här ogenomskinligt och förtjockadt, men ingen bestämd lesion kunde upptäckas. Öppningen ledde in i en, fyra finger (5—7 cm.) vid kanal, som sträckte sig rundt om aortaroten, så att den bildade ett omfångsrikt utsprång ofvanpå hjärtbasen och omgaf kärlet som en fullständig ring. Midt emot centrum af lungarteren syntes en fåra antyda en förut varande delning af den långa säcken i tvänne mindre och väckte i förstone tanken på ursprunglig bildning af två självständiga cystor, som öppnat sig i hvarandra och därpå i kammaren. Emellertid syntes intet tvifvel förefinnas om fallets rätta natur: en mycket ovanlig form af anevrism från vänstra kammaren af ganska betydlig ålder. Dess väggar voro 4—6 mm. tjocka, fibrösa, i stor utsträckning förkalkade och besatta med benplattor och brosklik massa, så att den i hjärtsäcken inskjutande valken hade benhård fasthet. Kanalen var nästan fyld af fast, adherent, lagradt fibrin med ett centralt lager af färskare, röd trombmassa. Sannolikt hade knappast något blod funnit väg till anevrismet under sista tiden. Vänstra kransarteren gick normal och öppen öfver anevrismet, den högra hade däremot förträngts af detta, möjligen alldeles tilltäpts 2,5 cm. från ursprunget. Mynningarna till aorta och lungarteren samt förmakskaviteterna betydligt förträngda af anevrismet. Hjärtat för öfrigt friskt utom någon hypertrofi af vänstra kammaren. Ingen perikardit. Ringa ateromatös förändring i aorta. Mikroskopisk undersökning visade ingen degen. af hjärtköttet; inga spår af parasitära bildningar (hydatid structure) i anevrismets innehåll. — A. anser fallet vara för gammalt att döma om naturen af de tidigare förändringarna men ser i PELVETs fall (n:r 44) med ulcerös perforation af endokardiet och efterföljande utbuktning af öfriga väfnader en motsvarighet till sitt eget i tidigare stadium. Frånvaro i detta af lesion hos endokardiet vid mynningen förklaras af förändringens ålder. — Från öfriga organ märkes: cancer uteri, färsk

peritonit, hydronefros (? »sacculation of both kidneys»), akut pnevmoni, lemningar af gammal tuberkulos i lungorna.

Anevrismet synes icke kunna förklaras på annat sätt än genom antagandet af en enorm utspänning af hela spatium peri-aorticum; den förträngning, som först troddes tyda på ursprunglig uppdelning i två kaviteter, motsvarar uppenbarligen isthmus spatii. (Ref.)

B. *Fall, belägna i förmaksdelen af spat. peri-aort., inklusive förmaksseptum* (25 fall).

2. ROKITANSKY [69]). 1844.

Som exempel på ruptur af ett *akut hjärtanevrism* anför R. (a. st., s. 458) följande fall.

»I hjärtat från en 9 år gammal gosse med mycket dilaterad och hypertrofisk vänster kammare och ett särskildt å septum mycket förtjockadt endocardium finnes på öfversta delen af septum strax under aortaklaffarna ett ärtstort, trasigt (gerissenes) hål, hvilket leder till en nötstor säck. Säcken, som uppstått genom utgräfning (Aufwühlung) i hjärtköttet, är belägen i förmakens skiljevägg och utbuktar mot högra förmaket med en hampfröstor bristning i sitt bakre omfång.»

R. anmärker i detta sammanhang, att bristningen af de akuta hjärtanevrismerna högst sannolikt i de flesta fall betingas af samma moment, som förorsakat deras uppkomst, d. v. s. inflammation och inflammatorisk uppluckring af väfnaderna, varbildning i hjärtköttet.

Från en mynning med angifvet läge kan anevrismet ej inkomma i förmaksseptum utan att först uppklyfva högra delen af spatium atrio-aorticum. Synes hufvudsakligen hafva legat i det senare. (Ref.)

3. TODD [80]). 1846. *Fall af dissek. hjärtanevrism.*

36-årig brännvinssupare. Blodhosta; dyspné, därpå orthopné; delirium; icterus; hydrops universalis; lefverförstoring. Puls 112, svag, celer (hüpfend); blåsljud vid hjärtspetsen, på 2:dra dagen också vid basen. Ägghvita i urinen.

Sektion. Dilatation af bägge hjärtkamrarna, hypertrofi af den vänstra; mitralinsufficiens. Strax ofvan aortaursprunget en kanal från aorta till (vänstra) kammaren; därsammastädes ett nötstort anevrism, som bildade framsprång i högra förmaket (Hof). — Aorta ateromatös. Lunghyperemi, apoplekt. härd i ena lungan.

Synes ha legat i högra delen af spat. atrio-aort. (Ref.)

TODD anför 2 liknande fall, nämligen ett af BEAUCHENNE [2]) samt HANNAS fall (kas. n:r 49).

Beauchennes fall refereras af Durand[11]), s. 16, sålunda:

30-årig man. 3—4 uns serum i hjärtsäcken; hjärtat mycket dilateradt. Anevrism af en stor valnöts omfång, inmynnande i aorta omedelbart ofvanför bakre aortaklaffen. Anevrismsäcken bildade ett mycket ringa utsprång i hjärtsäcken, låg nästan fullständigt innesluten i förmaksseptum och utbuktade i båda förmakskaviteterna, något mer i den vänstra än i den högra. Den företedde 4 små utsprång, hvilka uppfattades som sekundära anevrismer.

Beauchennes fall synes ha varit ett vanligt anevrism.

4. Peacock[54]). 1846. *Fall af partielt hjärtanevrism.* — (A. st., fall 2, s. 276).

35-årig kvinna, utsväfvande, alkoholist, hade gjort fosterfördrifningsförsök med stor dos af ett kvicksilfverpreparat. Reumatiska smärtor ett par månader före döden. Sista tiden: affektion i knäleden, delirium tremens, tillfälliga anfall af svår andnöd.

Sektion. Hjärtsäcken utspänd af opakt, gulfärgadt serum, färsk exsudatbeläggning, mäktigast på förmaken, kärlstammarna vid hjärtat och öfver loppet af kransartererna. Hjärtats kaviteter och väggar af normala mått. Öfriga klaffar friska, man aortaklaffarna mycket förändrade, mest den bakre, därnäst den högra, den vänstra i mindre utsträckning. Förändringen bestod i fibrinösa beläggningar, uppmjukning till ytterlig skörhet samt perforerande rupturer af klaffarna. Genom aflossande af den högra och af den bakre klaffens baser från deras fästen vid fibrösa zonen hade bakom hvardera klaffen uppkommit en kavitet, som i förstone togs för en dilatation af motsvarande sinus Valsalvæ. Kaviteten bakom högra klaffen stod genom en liten öppning vid klaffbasen i kommunikation med vänstra kammaren. Båda dessa säckar vid aortaursprunget kommunicerade med en kavitet belägen i förmakens väggar. Denna kavitet var tvårummig till följd af partiel uppdelning genom förmaksseptum. Den bildade ett särskildt utsprång i hvardera förmaket. Dess båda afdelningar rymde hvardera en större hasselnöt och syntes vara beklädda af en särskild väggmembran. De innehöllo var, blandadt med koaguleradt blod. De delar af förmaksväggarna, som begränsade säckarna mot förmakskaviteterna, voro mycket förtjockade genom ödem, under det att på den yttre eller hjärtsäckssidan varet syntes genom den förtunnade abscessväggen.

Ökning af subaraknoidalvätskan, annars intet abnormt från hjärnan; lungor friska, måttlig hydrops i h. plevra.

Peacock antager som sannolikast en varig inflammation af förmaksväggarnas muskelsubstans i samband med den reumat. infl. i lederna, varets framträngande mot fästet för förmak och kamrar med perforation af kammarseptums bas och genombrott till vänstra kammaren under högra aortaklaffen samt dess vidare inträngande bakom den högra och den bakre klaffen till motsvarande sinus Vals. Perikarditen sekundär till abscessen. Genombrotten i kammaren och i aortaursprunget anses ungefär samtidiga med den letala förstöringen af bakre klaffen, men om lifvet fortvarat, skulle blodet dels från vänstra kammaren under systole, dels från aorta under diastole inträngt i de förut bil-

dade kaviteterna, i senare fallet med regurgitation till kammaren, och en liknande förändring uppkommit som i HOPEs fall (n:r 40—43) »hvilka THURNAM betraktar som analoga till de s. k. dissekerande anevrismerna i artererna». P. anser således här ännu icke ett anevrism utan en abscess föreligga, men han ser i fallet det närmaste stadium till anevrismbildning ur brusten abscess, som iakttagits, och således ett bevis för detta uppkomstsätt hos hjärtanevrismer (anf. st., s. 275).

Antagas två ursprungligen skilda abscesser i spat. atrio-aort. eller två skilda inbrott af blodet till detta genom den vid klaffästena brustna aortaroten, låter fallet mest otvunget förklara sig, nämligen som ett interstitielt anevrism i spat. atrio-aort. framför de förtjockade(!) förmaksväggarna och omedelbart under det genomskinliga epikardiet. (Ref.)

5. JANSEN.[29]) 1853. *Ovanlig form af anevrism i sinus Valsalvae.* 55-årig man, arbetare. Kakexi; kron. ulcerationer i fot; erysipelas kring såren och öfver vänstra armbågsleden en månad före döden; senare smärtor i höger axelled och arm, ödem i hand och underarm; feber blott i början; bronkit; normal cirkulation och respiration. Plötslig död efter kortvarig beklämningskänsla.

Sektion. Hjärtat af vanlig storlek och fastbet. Ost. art. sin. något vidgadt, liksom aorta ascend. Högra och vänstra aortaklaffarna kroniskt förtjockade. Bakre klaffen ovanligt degenererad och mycket förtjockad, båda dess ytor skrofliga och korniga; den består af en gulhvit, skör massa (mikroskopiskt: fettdroppar och kornig substans). Liksom en af de förut nämnda klaffarna har den i närheten af fria kanten en oregelbunden öppning. Klaffranden ej förlängd, men klaffickan förstorad och nedåt nående 2 linier under de andras nivå. Mellan den bakre och den högra klaffen är ostiets vägg delvis skroflig genom endokardiets afstötning, här synas två i midten intryckta förhöjningar.

Den del af aortaväggen, som motsvarar bakre klaffen, är starkare hvälfd utåt och företer i närheten af klaffen en rundad öppning, som leder in i en bönstor, oregelbunden, säckformig håla, delvis fyld af blod och fibrin. Denna håla ligger å ena sidan mot arterväggen mellan 2 valvulæ sigm. och har här en liten, genom fibrin sluten öppning, å den andra förlänger den sig mot högra förmaket, där den inbuktar väggen som en vårtformig kropp af 1,1 tums längd och omkring 0,4 tums bredd, belägen strax ofvan valv. tricusp., »hinten neben der Scheidewand». Vid basen af den säcklika inbuktningen, hvars vägg är »måttligt tjock», finnes en liten remna, sluten af en blodpropp och ledande till en rund öppning i förmaksväggen. En sond, införd genom kavitetens andra mynning i arteriela ostiet, utkommer genom nyssnämnda öppning i högra förmaket. Strax under sist nämnda parti, i vinkeln mellan trikuspidalklaffen och högra kammarens vägg synes en ärtstor förhöjning, hvilken kan intryckas, som vore den väggen till en håla (förlängning af anevrismet i sept. ventr.). Klaffen är i omkretsen och senornas vidfästningspunkter förtjockad och ojämn.

För öfrigt är högra hjärtat normalt. Under den stora säckformiga hålan ligger i bindväfven mellan arter och förmak en ärtstor, gulgrå, grötig massa, som till största del består af var och en kornig substans (abscess? infekterad tromb? V.).

Vänstra kammarens endocardium på några ställen förtjockadt. Främre mitralfliken förtjockad i närheten af sin fria kant. Dess förmaksyta visar flere vårtiga förhöjningar, särskildt längs vidfästningsranden, delvis halfärtstora. Dessa förhöjningar, åtminstone några af dem, äro blåsformiga upplyftningar af endokardiet, som låter aflösa sig i flere lager. Därunder ligger på många ställen en gulaktig, fast (mikroskopiskt: mestadels kornig, delvis trådig), på andra en grötig, af varkoppar bestående massa. En af dessa förhöjningar är en begränsad, säckformig hvälfning af klaffmembranen med sprickformig öppning på toppen. På kammarsidan af denna klaffdel leder en afrundad, trekantig, trattformig öppning till nyss nämnda säckformiga hvälfning. Blott i omkretsen af denna öppning är endokardiet något skrofligt. Aorta ateromatös.

Den plötsliga döden anses bero på det från aorta utgångna anevrismets bristning till högra förmaket.

Det med en »hals» på aorta sittande anevrismet är väl med största sannolikhet att uppfatta som ett akut, dissek. anevrism i högra delen af spat. atrio-aortic. efter ulcerös perforation af aortaroten i botten af sinus Vals. THEILE [75]) anser, att klaffanevrismet i mitralis uppkommit genom varbildning mellan klafflamellerna och varets genombrott åt undre ytan, hvarpå blodet under systole inträngt mellan lamellerna och säckformigt lyftat den öfre. Enligt denna uppfattning, som stödes af de multipla subendokardiala härdarna på samma klaff, skulle här äfven föreligga ett interstitielt klaffanevrism.

6. HABERSHON [20]). 1855. *Falskt anevrism i vänstra kammaren.*

23-årig kvinna. Utsväfvande. Lindrig reumatism i knäet. Gonorré? Diastoliskt biljud öfver aortaklaffarna. Sedan akut reumatism, turbulent hjärtverksamhet, dofva hjärttoner. Fyra sista dagarna våldsam dyspné, »whith a rolling action of the heart».

Sektion. Serös perikardit med färsk fibrinbeläggning vid hjärtbasen nära vänstra kammarens öfre del. Härstädes, tätt till vänstra hjärtörat, ett rundt utsprång. Hjärtat något förstoradt. Mitralis frisk. Rundt aortamynningen sträckte sig ett band af färska vegetationer. Vänstra klaffen nästan förstörd, ersatt af vegetationer, de öfriga friska. Bakom den sjuka klaffen och just vid mynningen af kransarteren fans en liten ficka, som kommunicerade med en oregelbunden kavitet »i kammarens substans» af $^1/_2$ tums utsträckning bakom (främre fliken af) mitralklaffen och uppåt nående till aorta. Den var nära att genombryta till hjärtsäcken. Kaviteten hade ingen bestämd vägg, den innehöll en oregelbunden fibrin-

massa, som var insmält i centrala delen och fyld med hafflytande var. En del sådan vätska, som var af rödaktig färg, fans också på utsidan af tromben; konstaterades mikroskopiskt som var. Första delen af kransarteren gick längs öfver den öfre delen af kaviteten. Säcken mynnade ganska fritt in i aorta. Fettdegen. af myokardiet. — Akut endokardit syntes ha stött till en kronisk förändring, ulceration bakom aortaklaffen hade följt därpå, och blodutgjutning skett »into the substance of the heart». — För öfrigt fans: dubbelsid. serös plevrit, lungödem, stark bronkit, infektionsmjälte m. m.

Det falska anevrismet måste ha legat i vänstra delen af spat. atrio-aort. och dess mynning samt nedträngde möjligen därjämte något mellan klafflamellerna af mitralis' främre flik. (Ref.)

7. QUAIN[64]). 1856. *Falskt hjärtanevrism, kommunicerande med aorta och sannolikt äfven med högra förmaket och hjärtats yta.*

65-årig f. d. marinsoldat med utsväfvande lefnadssätt. Intogs på sjukhus för diarré och afled 14 dagar därefter. Hade ej företett symptom af hjärtsjukdom.

Sektion. Hjärtsäcken utspänd af blodigt serum. Hjärtat vägde 510 gm. Fastsittande på platsen för en af aortaklaffarna, döljande denne, fans en vegetationslik massa af en half valnöts storlek. En af de angränsande klaffarna var äfven delvis innesluten; denne och den fria klaffen voro förtjockade och fasta.

Den vegetationslika massan bestod af lefrad blodmassa med ett tunt skal af fibrin och befans sammanhänga med ett sönderfallande blodkoagel (some broken down clot), inneslutet i vänstra kammarens substans. Den i kammarsubstansen inneslutna massan var hasselnötstor och sträckte sig mot högra förmaket, hvars vägg den sköt uppåt och inåt, så att den blef synlig i förmakskaviteten som en liten mörkfärgad förhöjning. En sannolikt intravital perforation fans här. Härden sträckte sig också utåt och blef synlig mellan vänstra kammaren (aorta? Ref.) och högra förmaket. »Härifrån syntes exsudationen af blodigt serum i hjärtsäcken hafva skett, ty membranen (epikardiet, Ref.), som betäckte härden (this clot), var ytterligt tunn». Mikroskopisk undersökning af härdens vägg tätt intill den mest förändrade klaffen visade tecken af kron. inflammation: nybild. bindväf, degener. muskeltrådar, fettdetrit (fatty matter) och granula. Förf. tänker sig förloppet så: kron. infl. i aortaklaffarna med starkare förändring af en bland dem och i angränsande hjärtsubstans med uppmjukning af denna, hemorragi, bildning af ett falskt anevrism, (secundär?) kommunikation mellan detta och aorta, tilltäppning af mynningen genom den vegetationslika trombmassan med hämmande af vidare blödning. — Öfriga organ: lefvercirros, granulär njuratrofi.

Perforationen af aortaväggen (aortaroten) är väl det primära. Hematomet (det falska anevrismet) ligger i högra delen af spat. atrio-aortic. och får sin förklaring först genom detta rum. Bristning till hjärtsäcken synes ej ha förefunnits. (Ref.)

8. SHILLITO[73]). 1858. *Ulceration af aortaklaffarna med anevrism vid deras baser.*

Köpman. Reumat. feber för 16 år sedan. Sedan 3 mån. symptom, som mycket liknade frossans. Sängliggande 1 mån. före döden. Intet sjukligt från hjärtat eller andra inre organ. Puls 68, full, regelb. Kina utan effekt. 16 dagar före döden svår prekordial oppresion under ett anfall och snart därefter de första hjärtsymptomen: puls 100—130 (vid anfall), dikrot; hastigt tilltagande systoliskt blåsljud, starkast öfver 3:dje högra refb.-br. vid sternum; diastoliskt biljud. Ofta smärta och oppresion i hjärttrakten, åtföljda af svår dyspné. Några dagar senare: betydligt starkare blåsljud, betydligt ökad hjärtdämpning, smärtan ökad under anfallen, af slitande karakter, delirier. Puls och subj. befinnande förbättrades några timmar före döden, men en våldsam kramp tycktes snart angripa hjärtat, och döden följde inom 2 timmar.

Sektion. (Pat.-anatom. beskrifning af PEACOCK.) Hjärtat förskjutet åt vänster och nedåt, ansenligt förstoradt, vikt 510 gm. Omkring 300 gm sangvinolent vätska i hjärtsäcken. Hjärtytan belagd med ett tunt lager färskt exsudat, i synnerhet vid basen. Högra ost. venos. och arterios. mycket vida, mitralostiet något litet. Aortamynningen blott $^2/_3$ af vanligt omfång. Båda kamrarna högeligen förstorade, den vänstra därjämte mycket hypertrofisk. Vänstra förmakskaviteten mycket reducerad genom en tumör af $^1/_2$ ankäggs storlek, hvilken inskjuter från främre väggen; i dess topp en öppning af ett 3-pennys storlek (16 mm. diam.). Den fria mitralfliken förtjockad, mynningen genom tumörens tryck sannolikt hindrad från exakt slutning. Aortaklaffarna och basen af vänstra kammaren betydligt förändrade. Högra klaffen retraherad, kanten förtjockad och indurerad, motsvarande sinus mycket förminskad. Bakre och vänstra klaffarna förstörda, ersatta af en fast massa, hvilken framsköt som ett betydligt hinder för blodströmmen från kammaren, under det klaffmembranen fläckvis fattades, så att en sond genom mjuka fibrinaflagringar kunde införas från aorta i kammaren (insufficiens). Under aortamynningen fans en lång men smal öppning, som ledde in i en kavitet, belägen mellan semilunarklaffarna och det fria mitralseglet. Denna kavitet var utgräfd »i vänstra kammarbasens substans» på dess vänstra och bakre sida samt framsköt i vänstra förmaket, bildande den beskrifna tumören. En sond kunde lätt införas från vänstra kammaren genom öppningen in i kaviteten och vidare in i vänstra förmaket; men ehuru klaffarna också voro perforerade, fans ingen direkt kommunikation mellan kaviteten och aorta. Kaviteten var nästan fyld af delvis dekolorerade blodkoagel, »och ventrikelsubstansen rundt om hade undergått fibro-kartilaginös degeneration, var blek och starkt indurerad». Aorta något dilaterad, eljes normal. — Brandig abscess i större delen af högra lungans nedre lob, 200—250 gm blodigt serum i lungsäcken; lefvern något förstorad: mjälten stor, innehöll liksom njurarna infarkter.

PEACOCK antager ett gammalt klaffel bestående i sammanväxning o. s. v. af vänstra och bakre aortaklaffarna, med progressiv stenos af ostiet och samtidigt med detta en långsam perforation af kammarbasen, tils

slutligen anevrismkaviteten bildades. Därefter har en akut endokardit i kammarbasen tillkommit med förstöring af vänstra och bakre aortaklaffarna. P. medger dock möjligheten att förändringen i sin helhet kan vara af färskare ursprung, liksom den otvifvelaktigt fortskridit mycket hastigt mot slutet. Hade lifvet varat längre, skulle anevrismet brustit äfven till hjärtsäcken, lika väl som till förmaket.

Det i fråga varande anevrismet är antagligen ett dissek. an. i spatium atrio-aorticum. Den fibro-kartilaginösa degenerationen och indurationen af ventrikelsubstansen kring anevrismet är något dubiös, då kammarväggen här redan normalt är senig. Denna förändring behöfver i alla händelser ej ha inträffat efter anevrismbildningen, som möjligen är sekundär till den akuta endokarditen. (Ref.)

9. OGLE [53]). 1858. *Anevrism, bildadt genom adhesion af fibrin till kanterna af ulcerös perforation; kavitet i hjärtväggen, sammanhängande med det förra.*

24-årig soldat. Ingen uppgift om föreg. hjärtlidande eller reumatisk feber. Intogs för gonorré och fick under behandlingen för denna symptom af elakartad scarlatina, därpå af pnevmoni och plevrit samt slutligen af endo- och perikardit. De sista 9 dagarna svår smärta i hjärttrakten. Hjärtdämpn. nådde från klavikeln till närheten af 7:de refbenet. En egendomlig, skarp knäpp (*click*) hördes vid slutet af första tonen, tydligt skild från den andra, som var normal, genom det vanliga intervallet. 5 dagar före döden var pulsen mjuk, frekvens 96, blef därpå oregelbunden och intermittent; dagen före döden frekv. 148.

Sektion. Mynningen till den säcklika kaviteten i fråga var sexpenny-stor (19 mm. genomsk.) och belägen mellan föreningen af två aortaklaffar. Kanten omgifven af framspringande färska fibrinmassor, som också adhererade till kammarytan af de närbelägna aortaklaffarna. Kaviteten, hasselnötstor, buktade bakåt in i vänstra förmaket och var tom, blott ett fast fibrinlager på väggen. I samband med denna kavitet, på dess vänstra sida, fans midt i hjärtväggen en liten exkavation, som innehöll litet mjukt, smältande, fibrinöst material. Denna kavitet syntes vara framkallad genom ulceration.

Färskt fibrin var aflagradt på alla hjärtats klaffar, ehuru i mindre mängd på den högra halfvans. Mycket färsk fibrinbeläggning på hjärtats yta. Högra kammaren dilaterad med förtjockad vägg.

Infarkt med varig smältn. + pnevmoni i vänstra l. Mjältinfarkt. Mesenterialkörtlar betydligt förstorade.

Förf. antager en ulcerös perforation af mitralflikens bas, adhesion af fibrin till hålets kanter på förmakssidan med sekundär tillslutning af hålet samt fibrinets exkavation till ett falskt anevrism genom blodtrycket. (Jfr OGLE [52]). Anser hela förändringen uppkommen under sista sjukdomen, sannolikt närmast beroende på scarlatinan.

Hufvudkaviteten kan möjligen ha varit ett vanligt akut klaffanevrism eller troligare ett interstielt anevrism i spat. atrio-

aort., men kaviteten »in the middle of the heart's walls» kan väl på denna plats ej gärna förklaras annat än som belägen i spat. atrio-aortic. (Ref.)

10. PEACOCK [57]). 1861. *Litet anevrism vid basen af vänstra kammaren.*

27-årig man. Sedan någon tid dyspné, hosta, vattsot; plötslig död med symptom af akut affektion i larynx.

Sektion. Jämte den sjukliga förändringen i larynx (hvarom intet meddelas) befans hjärtat högeligen förstoradt, vikt 480 gr. Dilat. af alla hjärtkaviteter med hypertrofi af vänstra kammaren. Mitralostiet mycket förträngdt, klafflikarna starkt förtjockade och indurerade. Äfven aortamynningen betydligt förträngd med mycket förtjockade, sammansmälta och indurerade klaffar. Under det förenade fästet för den vänstra och den bakre klaffen fans en liten halfmånformig öppning med förtjockade och indurerade kanter, ledande in i en kanal, som öppnade sig till en hasselnötstor anevrismatisk säck. Säcken låg på utsidan vid aortas början och framkallade genom sitt tryck en liten inbuktning af aortaväggen å ena sidan och af förmaket å den andra.

P. anser, att förändringarna i mitral- och aortaklaffarna börjat intrauterint eller vid mycket ung ålder och påstår, att det ej är ovanligt att vid liknande fall af mycket betydlig och gammal aortastenos en utbuktning af vänstra kammarens vägg, t. o. m. ett utprägladt anevrism, som här, kommer till stånd vid basen af aortaklaffarna. Stundom går en kanal från kammaren till aorta på utsidan af de sjuka klaffarna. Det kan då vara tvifvelaktigt, om förändringen börjat som ett anevrism från aortas ursprung *eller som en perforation från kammaren*, hvilken öppnat sig i aorta. P. anser det senare vara det vida vanligare.

Mynningens form och kanternas beskaffenhet antyda äfven i detta fall en (gammal) perforerande ruptur hvadan anevrismet, som ligger i spat. atrio-aortic., torde ha uppkommit som dissekerande. (Ref.)

11. HÉRARD [23]). 1865. *Endocardite ulcéreuse à forme pyohémique.*

20-årig flicka. Förut alltid frisk, insjuknade hon omkring 5 veckor före döden häftigt med frysningar, hufvudvärk, ledsmärtor och feber. De reumat. smärtorna upphörde, men de öfriga symptomen försvårades efter tillfällig lindring. Vid inkomsten på sjukhus omkring 3 veckor före döden: systoliskt, sträft blåsljud öfver hjärttrakten, starkast vid basen. Puls liten, frekvent. Prekordialsmärtor. Pulsen blef sedan ytterligt frekvent, tidvis periodisk. Feber med starka frysningar. Kräkningar, diarré. Tillståndet försämrades, tilltagande andnöd och prekordialångest, död under kväfningssymptom.

Sektion. Hjärtsäcken starkt utspänd af sero-purulent exsudat, båda bladen tjockt belagda af psevdomembraner. Hjärtat af ungefär

normalt omfång, muskulaturen fettdegenererad. Omedelbart under en aortaklaff fins en oregelbunden ulceration, som åstadkommer en abnorm kommunikation med högra förmaket. Kanterna af såret äro på kammarsidan betäckta med fibrinösa vegetationer. Den öfverliggande klaffen förtunnad, perforerad på flere punkter. De öfriga klaffarna, liksom aorta och öfriga delar af vänstra hjärthalfvan friska.

På förmakssidan är öppningen mindre, regelbundnare, fibrinbeläggningarna svagare. Ofvanför denna mynning finnes en i förmaket framspringande körsbärsstor tumör med blodigt innehåll. Denna tumör gränsar till den nyss nämnda kommunikationskanalen, likasom en annan, likaledes blodhaltig men vida större tumör, belägen i bindväfsrummet (l'espace cellulaire) som förenar förmaket med aorta. Blodet, som kontinuerligt trängt sig genom perforationen i endokardiet, synes ha undanträngt väfnaderna ofvanför den ulcerösa fistelgången och på sätt och vis bildat ett dubbelt anevrism. — Lungorna ödematösa, hyperemiska med en liten tuberkulös härd i den enas spets. Börjande fettdeg. af lefvern, cirkumskript, fibrinös perihepatit. Mjälten lindrigt förstorad. Fettdeg. af njurarna. Ruptur och hematom i musculi recti abdom. Pachymeningitis int. hæmorrh. Öfriga organ friska.

Ulcerös perforation af kammarväggen för spat. atrio-aort., inträngande af blodet i två riktningar inom spatiet (kanske efter dubbel abscessbildning — jfr PEACOCKS fall n:r 4) med bildning af dubbelt dissekerande anevrism, slutligen genombrott äfven af förmaksväggen midt emot det primära perforationsstället i kammarväggen. — Obs. »l'espace cellulaire», jfr historik, s. 36. (Ref.)

12. JACCOUD [28]). 1866.

Kvinna. Några få dagar före döden inkom pat. med ytterligt svag och ytterst frekvent hjärtvärksamhet. 2 dygn senare var den långsammare; vid hjärtbasen dubbelt blåsljud: 1) systoliskt, sträft, täckande första tonen och intervallet till den andra; 2) diastoliskt, kortare, mjukare; vid spetsen likaledes 2 blåsljud men af annan kvalitet och annan duration. Diagnos: lesion af aortakl. + förändring i mitralis.

Sektion. Insuff. och stenos i aorta. Mitralis och högra hjärthalfvan normala. Vid basen af vänstra kammaren ett valnötstort anevrism, hvilket utvecklat sig i det inre af förmaks- och kammarskiljeväggarna (dans l'épaisseur des cloisons inter-auriculaire et inter-ventriculaire). Det var synligt utanför aorta, som täckte detsamma på dess framsida. Anevrismet kommunicerade genom 2 öppningar å ena sidan med vänstra kammaren å den andra med aorta. — I anevrismets patogenes anses stenosen i aorta mynningen ha spelat en rol. Det dubbla blåsljudet vid basen anses bero på förändringen i aortaklaffarna, de båda vid spetsen på anevrismet.

I både sept. atriorum och sept. ventr. kan samma interstitiela anevrism ej ligga utan att samtidigt intaga mellanliggande

högra del af spat. atrio-aortic., där också detta synes till hufvudsaklig del ha varit beläget (»synligt utanför aorta som täckte detsamma på dess framsida»). Jfr anm. till ROKITANSKYS fall (n:r 2). (Ref.)

13. GOODFELLOW [18]). 1872. *Anevrism från vänstra kammaren tätt intill fästet för en aortaklaff.*

48-årig man, portvakt. Sjuknade $^1/_2$ år före döden med hjärtklappning, anfall af andnöd och smärta i hjärttrakten, hvilka symptom fortforo med tilltagande styrka. Anasarca. Puls 64, tillfälligt intermittent, celer (jerking). Lyftning af hela framsidan af bröstet för hjärtimpulsen; starkt systoliskt blåsljud och diastolisk suddighet, snart öfvergående i blåsljud, starkast hörbara midt på sternum i jämnhöjd med 3:dje refbensbrosket. Båda blåsljuden hördes öfver carotis och subclavia. Albuminuri. Blodigt expektorat.

Sektion. Hjärtat hypertrofiskt, dilateradt, specielt vänstra kammaren. Aortaklaffarna förtjockade och besatta med vegetationer; den mot främre mitralfliken svarande klaffen ulcererad och delvis aflossad. Mellan dess vidfästningsrand och mitralklaffen fans mynningen till ett anevrism af $^1/_2$ tums genomskärning. Säcken hade konisk form samt uppsteg mellan bakväggen af aorta och vänstra förmaket, som var starkt komprimeradt, böjde om framåt och slutade med en rundad ände, som sköt in i hjärtsäcken. Väggen var här genomskinligt tunn, tydligen på väg att brista. Ingen tromb i kaviteten. — Hemorrag. infarkter i ena lungan; stasmjälte, stasnjurar.

Öfverensstämmer till utgångspunkt och lokalisation nära med mitt eget fall. (Ref.)

14. RUD. MAIER [47]). 1875. *Fall af primär difteritisk endokardit.*

39-årig bryggardräng. Genomgått flere lunginflammationer och dubbelsidig plevrit. Insjuknade akut omkr. 3 veckor före döden: hög feber med dagliga frossbrytningar, håll i sidan (mjälttrakten), full hård, sedan hastig puls, dyspné; rassel, dämpn., bronkialresp. öfver högra lungan; sopor, meningeala retningssymptom, död.

Sektion. Hjärtsäcken utspänd af serös vätska; ekkymoser i epikardiet. Hjärtat stort, vänstra kammaren något hypertrofisk, conus arteriosus (dext.) vidgad. Pulmonalklaffarna i kanten, aortaklaffarna i sin helhet kroniskt förtjockade; de senare ateromatöst fläckiga med strimmiga och vårtiga förtjockningar på båda ytorna. Dessutom är kammarytan af aortaklaffarna grumlig och kornigt-strimmigt belagd. Aortalamellen i bakre klaffen dels afstött, dels lossnande, särskildt i fickans högra hälft. »Vänstra och bakre aortaklaffarna ulceröst perforerade på det ställe, där båda fickorna sammanstöta, och därifrån till midten af båda sträcker sig ett $1^1/_2$ cm. långt, 1 cm. bredt hål, omgifvet af sönderflikade, såriga kanter. Förstöringen går djupt, och därifrån leder en kanal genom basen af sept. atriorum in i vänstra förmaket öfver basen af valvula bicuspidalis' främre eller aortaflik, hvilket ställe visar sig sprickformigt, nästan i 2 cm. utsträckning, sönderslitet.» Från detta ställe

är endokardiet å förmakssidan af klaffseglet i riktning nedåt ytligt bladformigt aflossadt och grumladt. »Det ulcerösa rupturstället sitter alltså just i sammanstötningen af vänstra och bakre fickan, och perforationen går icke direkt inifrån utåt, utan snedt inifrån och uppifrån utåt och nedåt, bildande en ulcerös kanal, så att sept. atriorum icke, såsom annars måste varit fallet, perforeras något nedanför foramen ovale utan först öfver främre mitralfliken. Kanterna af kanalens aortamynning äro trasiga och förtjockade genom en delvis fibrinös inlagring, hela öppningen är rundad. I kanalen själf visar sig muskelväfnaden likaledes sönderslíten och sönderklyftad, genomsatt af små fibrinfransar och klumpar. Förmaksmynningen däremot är spriekformig med skarpa ränder.» Den löper parallelt med ostiets periferi. Nedre kanten, tämligen rätlinig, motsvarar just basalpartiet af mitralfliken, den öfre mera ojämn af sönderslitning med finkornig och fibrinös inlagring. Nedåt från rupturstället är »tunica intima» på förmaksytan af klaffliken söndersliten och lösskalad från underlaget i utsträckning nästan ända ned till slutningsranden, så att den bildar en lösgjord, flotterande membran. Den nedre delen af denna membran föga förtjockad men grumlad, den öfre, som stöter till rupturstallet, förtjockad med en trasig, tandad kant. Den öfriga delen af mitralklaffen erbjuder blott gamla förtjockuingar, särskildt vid slutningsränderna och någon förtjockning af sensträngarna. Mikrosk. undersökning visade ulcerös endokardit med massor af mikrokokker, sådana också i »kanalens» muskelvägg. — I aorta ringa aterom, fläckighet. Svålig plevrit, lobulära pnevmonier i högra lungan; infekt.-mjälte, missbildade njurar; subkapsulär njurabscess med genombrott i njurbäckenet; utbredda extravasat i mjuka hinnan. — MAIER uppfattar fallet som en primär, akut, ulcerös endokardit, uppkommen i kron. förändrade klaffar. »De djupa destruktionerna i hjärtat kunna väl ha hunnit utbildas under sjukdomens hela duration men svårligen på kortare tid.» På arten af de makroskop. förändringarna i hjärtat inlåter sig M. ej vidare.

Den »ulcerösa kanalen» torde svårligen kunna förklaras på annat sätt än såsom ett akut interstitielt anevrism i spat. atrioaortic. Kort innan blodet genom ruptur af anevrismet funnit aflopp i vänstra förmaket, synes det ha lössprängt det med färmaksendokardiet sammanhängande väfnadslagret (förmakslamellen) af främre mitralseglet, utan att här något dissek. anevrism hunnit utbilda sig. (Ref.)

15. LEROUX [39]). 1878.

18-årig skräddare. Sedan 2 månader gastriska och febersymptom. Gaf vid inkomsten på sjukhuset intryck af en tyfös sjuk. Starkt blåsljud i stället för första ton vid hjärtspetsen. De närmaste dagarna frossbrytningar, svettningar, stark remitterande feber, katarr i lungspetsarna, blodspottning. Tecknen på lungkatarr och tyfösa symptom förblefvo dominerande. Slutligen delirier; oregelbunden hjärtvärksamhet med biljud, usel puls. Död på 16:de dagen af observationen.

Sektion. Ulcerös endokardit i ost. aort. Bakre aortaklaffen på 2 ställen perforerad. Från det ena perforationsstället sträckte sig en anevrismatisk utbuktning dels åt sept. ventriculor. dels åt vänstra hjärtörat till. Den samma var delvis fyld med tromber och syntes vara utgången ur en abscess. Hemorragisk perikardit. — Hyperemi i lungorna; infarkter i mjälte och njurar.

Så vidt af det korta referatet kan slutas, synes fallet ej kunna förstås annorlunda än som ett akut interstitielt anevrism, hvilket från en ulcerös perforation af aortaroten vid bakre klaff-fästet utbredt sig åt båda sidorna därom uti spatium atrio-aort. (V.)

16. v. BUHL[7]). 1880. *Subakut anevrism i hjärtbasen mellan bakre och vänstra aortaklaffarna.* — (Fall 3, anf. st., s. 260.)

Inga upplysningar om patienten. — Bakre aortaklaffen mycket trasig af ett brustet klaffanevrism; vårtiga vegetationer på rupturkanterna. Alla aortaklaffarna förtjockade. Mellan bakre och vänstra klaffen och åt v. bicuspidalis till befinner sig ett tvärrundt, äggformigt hål i endokardiet med skarpkantad, som med mäjsel uthuggen rand. Det utfyller nästan fullständigt vinkeln mellan båda klaffarna, medgifver bekvämt lillfingrets införande och leder in i en anevrismatisk säck, som utvändigt blåsformigt höjer sig vid aortaroten, mellan denna och v. hjärtörat. I säcken ligga tromblager. Väggen är ytterst tunn, bestående nästan blott af perikardiet, och nära sitt genombrott. Bicuspidalis' aortaflik, liksom v. aortaklaffen, fläckvis besatt med vegetationer. V. k. är i följd af långvarig aortainsufficiens excentriskt hypertrofierad. — Exempel på lokalisation mellan högra och vänstra aortaklaffen af en anevrismbildande destruktion i följd af ulcerös endokardit. *Subakuta* betecknar v. BUHL detta och följande fall på grund af partiel läkning af endokarditen jämte färsk endocarditis (anf. st., s. 266).

Utbredning mot vänstra öppningen af spatiet. (Ref.)

17. v. BUHL. 1880. *Subakut anevrism i hjärtbasen mellan bakre och vänstra aortaklaffarna; genombrott till vänstra förmaket.* — (Anf. st., fall 4, s. 261.)

Vid ett (med det föregående) analogt fall af akut, partielt anevrism mellan bakre och vänstra aortaklaffarna och i basen af bicuspidalis' aortasegel tränger fickan utåt i två riktningar, framskjuter dels med storlek af en borsdorferrenett mellan aorta och vänstra förmaket med hotande genombrott till hjärtsäcken, dels med flere knölar och hvälfningar in i vänstra förmaket och har perforerat till detta.

Detta fall är till ursprung och läge nära besläktadt med mitt eget. (Ref.)

18. EWART[14]). 1880. *Intrakordialt anevrism i aortaroten, brustet till högra förmaket.*

36-årig man. Efter reumatiskt anfall var patienten sedan flere år tillfälligt utsatt för smärta i hjärttrakten, hjärtklappning och andnöd. Halftannat år före döden blefvo dessa symptom ständiga. $^1/_2$ år före döden mycket förstorad hjärtdämpning, sträft systoliskt blåsljud. Sista tiden tilltagande smärta i epigastrium och interskapularregionen, pulsation öfver hela hjärttrakten, dubbelt blåsljud vid hjärtbasen, det systoliska hörbart ända ner vid aorta abdominalis. Dödsorsak: tilltagande andnöd och kraftuttömning.

Sektion. Omedelbart under föreningspunkten för de två bakre aortaklaffarna en cirkelrund öppning nära $^3/_4$ engelsk tum (19 mm.) i genomskärning, ledande in i ett anevrism. Detta vidgade sig med ens till en rundad, obetydligt aflång kavitet, som sträckte sig utefter hela högra förmaket och betydligt förträngde detta bakåt. Det utbuktade uppåt under spetsen af högra hjärtörat, som vid sin bas var skildt från de stora kärlstammarnas ursprung, och slutade med ett något afplattadt utsprång i högra förmaket midt mellan mynningen af vena cava inferior och hjärtörat. Ett cirkelrundt hål, mindre än $^1/_4$ tum (6 mm.) i genomskäring fans på midten af utsprånget i högra förmaket, som därigenom kommunicerade med anevrismets kavitet. Bakre delen af aorta vid dess ursprung bildade en något rörlig skiljevägg mellan anevrismets och aortas kaviteter. De båda bakre klaffarna hade sannolikt deltagit i väggens rörelser och dessutom delvis höjts och sänkts, alt eftersom mynningen till anevrismet öppnades eller slöts. De voro mycket större än normalt. Aorta mycket ateromatös, något dilaterad vid roten. Alla hjärtkaviteter betydligt dilat., i synnerhet vänstra kammaren, utan anmärkningsvärd hypertrofi (? hjärtats vikt uppges till 790 gram! Ref.) E. anmärker, att anevrismets genombrott till högra förmaket ej medförde något viktigt kliniskt symptom.

Anevrismet har från samma utgångspunkt som i de närmast föregående fallen i detta utbredt sig till högra delen af spat. atrio-aortic. och dess utlopp under högra hjärtörat. (Ref.)

19. DESPAIGNE[10]). 1886. *Ulcerös endokardit, klaffanevrism; anévrysme diffus du tissu cellulaire périaortique. Hemoperikard.*

19-årig man. Blef 4 veckor före döden sängliggande sjuk med frysningar, svindelanfall och matthet. Intogs 9 dagar senare på sjukhus: våldsam hufvudvärk, svindel, allm. hyperestesi; föga objektift; feber. Intet från hjärtat. Led- och muskelsmärtor tillstötte. Febern oregelbunden med stora remissioner, frysningar och svettningar. Digestionsrubbningar, andnöd, herpes. 14 dagar före döden märktes de första förändringarna i hjärttonerna, som blefvo dofva, obestämda med förlängning af 1:sta tonen vid basen. Mot slutet ytterlig andnöd, ytterst svår hufvudvärk, slutligen ansiktskramp och hastig död.

Sektion. Hjärtsäcken utspänd af lefradt blod, hjärtat afplattadt, tomt. Nästan fullständig fettbeläggning af främre ytan med tjockt fettlager vid spetsen. Myokardiet mjukt. Små rosafärgade vegetationer på vänstra bakre sidoomfånget af lungarteren, eljes ingen perikardit. Det viskerala perikardiet är öfver en liten yta, belägen mellan conus

arteriosus och vänstra hjärtörat, upplyftadt till ett spetsigt utsprång, på hvars topp finnes en gulaktig fläck med en liten central ruptur, som förorsakat blodutgjutningen i hjärtsäckskaviteten. Det hela liknar tämligen en furunkel med sin varpropp. Bakre och vänstra aortaklaffarna angripna af ulcerös endokardit. Vänstra klaffen uppbär en skör, fungös fibrinmassa (champignon fibrineux) af en större hasselnöts volum (klaffanevrism?). Denna massa är å andra sidan förenad med stora mitralseglet. På detta, som företer en lindrig diffus förtjockning, förefinnes i den nyss nämnda vegetationshärd motsvarande delen af dess aorta-yta en utbredd ulceration, som urgräft klaffen utan att fullständigt genombryta den. Framtill är själfva ursprunget för aorta inom samma vegetationshärd perforeradt, så att det lemnar blodet tillträde till ett slags akut anevrism, som nyligen uppkommit och är beläget kring aorta och under epikardiet. Anevrismet, som är blodfyldt, begränsas på följande sätt: »framåt af den del af epikardiet, som är utspänd mellan högra delen af vänstra hjärtörat och den främre (vänstra) kransarterens synbara ursprung; — bakåt och till vänster af den vertikala delen af vänstra förmaket, hvilken motsvarar vinkeln mellan båda mitralflikarna — — —; — slutligen uppåt af samma epicardium, som sträcker sig mellan aorta, nedre kanten af pulmonalarteren och vena cava sup.» Detta anevrism — af en stor hasselnöts volum — har brustit in i hjärtsäcken genom fissuren på det förut nämnda utsprånget. En andra rupturöppning i form af en 3 mm. lång och helt smal vertikal fissur, omgifven af en ekkymos, ledde in i angränsande del af vänstra förmaket omedelbart ofvanför stora mitralseglets insertion. — Den tredje aortaklaffen förtjockad. Högra hjärhalfvan frisk, likaså aorta i återstoden af sin utsträckning. Hjärtats vikt 320 gram. — Lungemfysem; stor, fast mjälte; hyperemi i njurarna med infarkt i den ena; partiel hyperemi i tarmen, några förstorade mesenterialkörtlar; stor staslefver.

Obs. författarens »*tissu cellulaire péri-aortique*». Jfr därom afd. historik, s. 36. Fallet är uppenbart ett dissekerande anevrism i vänstra änden af spat. atrio-aortic. och dettas utmynning på hjärtytan. (Ref.)

20. WEST[82]). 1886. *Anevrism vid basen af mitralklaffen.* — (Anf. st., fall 2, s. 157.)

Stenarbetare; inga kliniska uppgifter.

Hjärtat allmänt dilateradt, mest på vänstra sidan, ringa hypertrofi. Den högra och den bakre aortaklaffen äro sammansmälta till en, föreningsstället markeradt blott af en ås. Från främre delen af den förenade klaffen utskjuter en förkalkad oregelbunden massa, 2,5 cm. lång, nära 2 cm. bred, och intager nästan hela aortamynningen, men en väg för blodet har blifvit öppnad genom förstöring af större delen af de bakre klaffarna. Alla de delar, med hvilka denna massa kom i beröring, äro skrofliga med vegetationer, och omedelbart mellan och under den främre (vänstra? Ref.) och bakre klaffen — motsvarande toppen af den beskrifna massan, nästan exakt i midten af

septala (främre) mitralflikens bas — finnes öppningen till ett anevrism, omgifven af vegetationer. Anevrismet, ovalt, af en liten hasselnöts omgång, är synligt på hjärtats utsida och ligger mellan aorta och pulmonalarteren (? under den senares horisontala del? Ref.) med högra förmaket omedelbart på sin högra sida. — Infarkter i lungorna och ärr efter sådana i ena njuren.

WEST framhåller i inledningen detta och följande fall som exempel på anevrismer, uppkomna genom erosion af väggen från förkalkade vegetationer. De färska vegetationerna uppfattas som beroende på reaktiv inflammation, hvilken bör skiljas från akut, ulcerös endokardit.

Samma anmärkning som under n:r 17.

21. WEST. 1886. *Anevrism i basen af valvula mitralis.* — (Anf. st., fall 3, s. 158.)

Museipreparat. Ingen sjukhistoria. — Båda kamrarna dilaterade. Förkalkade, flikiga vegetationer på kanterna af alla aortaklaffarna, några öfver 1 cm. långa. Vid basen af mitralis' aortaflik och mellan motsvarande två aortaklaffar fins en oval öppning, 9 mm. lång, 6 mm. bred, omgifven af vegetationer och ledande in i en kavitet, som ligger mellan vänstra förmaket och roten af aorta samt är synlig från utsidan af hjärtat.

Samma anmärkning som under föregående fall.

22. MAGUIRE[46]). 1887. *Interstitial aneurism of the interauricular septum.*

Moribund patient, död strax efter inkomsten. — Hjärtat mycket förstoradt, hufvudsakligen vänstra kammaren, som var starkt hypertrofisk, föga dilaterad. Aortamynningen ytterligt förträngd, genomsläppande blott en fingerspets; dess klaffar förtjockade, rigida, kalkinkrusterade. Till största delen förkalkade stora massor af inflammatoriskt material med färskt ytlager af fibrin intogo föreningsställena af klaffarna, hufvudsakligen på deras öfre yta, förträngande koronarartererna. På klaffränderna och några fläckar under dem ringa aflagring af fibrin, delvis med ulceration. Aorta jämförelsevis frisk. I förmaksseptum nedanför och framför for. ovale en dufäggstor, mot båda kavieteterna utbuktande cysta, beklädd med ett lager af hvitt, ej lagradt fibrin och för öfrigt fyld med mörka, något förändrade blodlefrar. En liten ulceration, täckt med fibrinaflagring, påträffades omedelbart under föreningsstället mellan de två bakre (bakre och vänstra, Ref.) aortaklaffarna, kommunicerande genom en liten öppning med blodsäcken, som för öfrigt var sluten. Det var således ett interstitielt anevrism, hvars utgångspunkt varit en ulceration i endokardiet, som brutit sig in i förmaksseptum.

Ett färskt dissekerande anevrism i spat. atrio-aortic., liksom i mitt fall beläget i vinkeln mellan båda förmaken, möjligen förlängdt in i septum atrior. Jfr s. 25 o. 49. (Ref.)

23. Moore[49]). 1887. *Anevrism i sinus Valsalvæ.*

21-årig man, död efter sex anfall af reumatisk feber. — Anevrismets mynning, 1/3 tum (8 mm.) i diameter, låg bakom mellersta (högra? Ref.) aortaklaffen i djupaste delen af sinus Vals. Kanten för mynningen var tjock, rundad, utan vegetationer. Alla aortaklaffarna fransade af mjuka, trasiga vegetationer och delvis förstörda. Anevrismet sprang fram som en treflikig tumör, omkring 1/4 tum bred, i högra förmaket vid öfre ytan af valv. tricusp. Mellan sin mynning i sinus Vals. och valv. tricusp. utbredde anevrismet sig nedåt mellan lagren af öfre delen af pars membranacea septi och i trikuspidalklaffens substans. Insidan af anevrismet var skroflig och kaviteten delvis fyld med fibrin. Betydlig mitralstenos, lindrig trikuspidalstenos, pulmonalklaffar normala. Vänstra kammaren mycket dilat., obetydligt hypertrofisk. — Aortaklaffarnas tillstånd antydde sannolikheten att anevrismet var ett akut sådant.

Anevrismet synes 1) ha intagit högra delen af spat. atrio-aort. i dess öfvergång till spat. cono-aort. eller dess högra utlopp samt 2) ha nedträngt mellan lagren af pars membr. septi och 3) möjligen därifrån mellan septala trikuspidalflikens lameller. (Ref.)

24. Thoma[76]). 1888.

Th. meddelar tillsammans med aortaanevrismer, uppkomna genom ruptur af aorta ascendens' inre lager, följande fall af hjärtanevrism.

Fullvuxen man, okänd ålder. — *Sektion.* Sero-fibrinös-hemorr. perikardit. Hjärtat betydligt förstoradt, i synnerhet vänstra kammaren hypertrofisk och dilaterad. Pulmonal-, tricuspidal- och mitralklaffar i det närmaste oförändrade. Ostium arteriosum sin. starkt förträngdt genom sammanväxningar mellan de fibröst förtjockade, delvis förkalkade aortaklaffarna. Endast klaffmötet mellan den vänstra och den bakre klaffen fritt från sammanväxning. Fria delar af klaffränderna dels glatta, indurerade, dels skrofliga med små substansförluster och vårtiga fibrinbeläggningar, som hindra fullständig slutning. Ostiet har form af en 2—3 mm. bred spricka mellan rigida klaffar, hvilken börjar i kärlaxeln och i riktning åt vänster och bakåt når till aortaväggen. Omedelbart under sist nämnda ställe på väggen finnes i denna en sprickformig, vertikal öppning af 10 mm. längd och 1—3 mm. bredd. Den motsvarar till läget det triangulära rummet under och mellan de konvergenta vidfästningsränderna för den bakre och den vänstra semilunarklaffen. Nedåt når den till roten för mitralis' aortaflik. Genom denna öppning kommer man in i en valnötstor säck, hvilken uppifrån täckes af vänstra hjärtörat. Öppningens kanter förtjockade, svåliga, delvis förkalkade, fläckvis glatta, fläckvis usurerade. I synnerhet de usurerade ställena innehålla insprängda kalkpartiklar. Säckens väggar äro beklädda med en glatt, 0,5—1 mm. tjock bindväfsmembran. Ingen ruptur af säcken, ingen kommunikation med kransartererna. Den vänstra koronarart. löper mellan säckens undre vägg och öfre randen af myokardiet till vänstra kammaren på vanlig plats

i sulcus atrio-ventric. Öfre kanten af anevrism-säcken når på utsidan af aorta omkring 8 mm. ofvanför ett plan genom semilunarklaffarnas öfre ränder. (En afbildning visar ett skemat. horisontalsnitt genom anevrismet något nedanför nyss nämnda plan. Anevrismet ligger i snittet njurformigt kring aorta i utsträckning från och med vänstra tredjedelen af den bakre klaffen till midten af den vänstra klaffen, men skiljer sig framåt från arterväggen och hela vägen från det periferiskt om detsamma belägna vänstra förmaket samt synes hela vägen ha en självständig vägg (epikardiet + nybildadt vägglager. Snittet går tydligen genom den fria, kupolformiga delen af anevrismet. Ref.) Endokardiet i öfrigt oförändradt. Myokarditiska bindväfsstråk. Högra kammaren och vänstra förmaket dilat. utan hypertrofi. Aortas begynnelsedel dilat., innerytan glatt, belagd med en tunn, svårt aflossbar membran (mikrosk.: diffus arterioskleros af ringa grad). Koronarartererna dilat. med sparsamma hvitaktiga fläckar i intima. — Lindrig kron. interst. nefrit. — Diagnos af hjärtförändringen: kron., fibrös och ulcerös endokardit med stenos af ost. art. sin. och insuffic. af aortaklaffarna; hypertrofi och dilat. af vänstra kammaren; ruptur af aortaroten nedanför klaffarna med bildning af ett säckformigt rupturanevrism; perikardit. — TH. påpekar den ofvanför liggande aortastenosens betydelse som orsaksmoment för rupturen genom tryckstegring på platsen vid kammarsystole. Äfven insufficiensen kan ha bidragit såsom »egnad att förhöja pulsens stötande karakter».

Dissekerande anevrism i spat. atrio-aortic. och i dess vänstra öppning; anevrismet af tämligen gammalt datum. Jfr s. 28. (Ref.)

25. V. KRZYWICKI[32]). 1889. *Aneurysma verum sin. Vals. dextri aortae med perforation.* — (Anf. st., fall 4, s. 473.) Förut beskrifvet af FIEDLER[15]).

20-årig tjänstflicka. Intogs 8 mån. före döden för vänstersid. plevrit. exsudat. Snart tillkommo abnorma fenomen från hjärtat: häftig hjärtklappning, stickningar i hjärttrakten o. s. v.; systol. blåsljud öfver aorta. Utgick $4^1/_2$ månader efter inkomsten utan väsentlig ytterligare förändring i hjärtat men återkom efter 12 dagar med tecken på insufficiens och stenos i mitralis. Snart tillstötte allmänna stasfenomen. Tilltagande allm. hydrops.

Hjärtat (efter 30-årig förvaring i sprit) normalstort, vänstra kammaren föga dilat., ej hypertrofisk, högra kammaren mera dilaterad med 4 mm. tjock vägg. Aorta mycket trång (5 cm.), tunnväggig, ej ateromatös. Äfven pulmonalis trång. Alla klaffar ytterst tunna. Bakre sin. Vals. aortae tämligen utvidgad. I bakre delen af högra sin. Vals. aortae en tväroval sprickformig ingångsöppning med svåliga ränder till en bakåt riktad, omkring $2^1/_2$ cm. djup inbuktning, hvilken som en anevrismatisk säck med ytterst tunt, nästan genomskinligt, membranöst hylle af ungefär en fingerborgs form inskjuter just i vinkeln mellan mediala och främre trikuspidalseglet. Den tillhör mera det dilaterade högra förmaket än högra kammaren och har i spetsen en linsfröstor perforation till högra förmaket. Säcken

har tämligen trång hals. Väggen består blott af tunn bindväf och högra kammarens endocardium. — Allmän hydrops, kron. stasorgan, lungödem. — Enligt FIEDLER hindrade anevrismet fullställig slutning af valv. tricusp. K. antager (anf. st., s. 482) ett primärt äkta anevrism i högra sinus Vals. (på grund af tryckstegring genom aortastenos) med senare bristning af intima och media (svåliga perforationskanter!), hvarefter det påträngande blodet säckformigt instjälpt högra endokardbladet i högra hjärtkaviteten. Endokardiet måste därvid ha undergått en enorm tänjning. Dödsorsak: anevrismets bristning.

Fallet motsvarar till utgångsprunkt och läge närmast MOORES fall (n:r 23). Efter bristning af sinusväggen har blodet från aorta inträngt i och utspänt den ofvan sept. membranac. belägna delen af spat. peri-aortic. Den ur spatiet bildade anevrismkaviteten har vid sin dilatation mött minsta motståndet i högra hjärthalfvan och därför buktat in uteslutande dit. (Ref.)

26. *Eget* fall, se afd. IV, s. 37.

C. *Fall, belägna i conusdelen af spat. peri-aort., inklusive kammarseptum* (13 fall).

27. FINGER[16]). 1850.

31-årig man. Sedan längre tid symptom af aortainsuff.; albuminös hydrops; icterus.

Sektion. Hjärtat betydligt förstoradt genom excentrisk hypertrofi af vänstra kammaren, i synnerhet af septum. Gammal endokardit i vänstra kammaren. Atrioventrikularklaffar normala; 2 pulmonalklaffar sammansmälta till 1. Aortaklaffarna betydligt skrumpnade, sammanvuxna, förtjockade, broskhårda med fettigt sönderfallande gula partier; deras yta besatt med mestadels organiserade, vårtlika aflagringar. Basen af den högra bakre klaffen var aflossad; därifrån ledde en ärtstor, af trasiga kanter omgifven öppning in till ett valnötstort anevrism, beläget i öfre delen af sept. ventricul. Genom klaffens lossnande kommunicerade det både med aorta och vänstra kammaren. Det bildade under lungarterens »inre» klaff en klotformig uppdrifning af den därstädes normala muskulaturen och var fullkomligt fyldt med ett fast, färskt fibrinkoagel. Dess väggar beklädda med en glatt, fibrös membran. Septalmuskulaturen i närmaste omgifningen senigt förtätad. — Anasarca, serös hydrops i hjärt- och lungsäckar samt bukhålan; stor infektionsmjälte; muskotlefver; späcknjure.

Anevrismet synes genom sin utgånpspunkt (ruptur af aortaroten vid bakre (?) klaffens fäste) snarare bort tillhöra förmaksdelen af spat. peri-aortic., men har dissekerat sig framåt på djupet genom spat. cono-aort. ända till isthmus och sannolikt nedträngt klyfvande äfven i köttiga kammarseptum. Jfr s. 23. (Ref.)

28. PEACOCK[56]). 1852. *Litet an. i sept. ventriculor.*

40-årig man. Förut aldrig allvarligt sjuk. 11 veckor före inkomsten på sjukhuset opasslig med lindriga reumatiska och dyspeptiska symptom. Svår andnöd och smärta genom epigastrium tillkommo snart efter inkomsten. Starkt, sträft systol. blåsljud öfver öfre delen af sternum och i hjärttrakten, ingen andra ton. Andnöd och smärta i epigastrium tilltogo. Dog i dubbelsid. pnevmoni 3 veckor efter intagandet.

Hjärtat. Någon hypertrofi och dilat. af vänstra kammaren. Aortaklaffarna förändrade i stor utsträckning. Den högra och den bakre klaffen förenade till en stor klaff, ofullständigt delad på öfre ytan. Den bakre och den vänstra klaffen partielt sammanvuxna. Sammanväxningen gammal, sannolikt medfödd (? Ref.). Vid basen och något till vänster om högra klaffen fins en liten öppning, ledande in i en säck, belägen i kammarseptums substans. Säcken bildar ett litet utsprång i h. ost. venos. En andra och större öppning, ledande in i samma säck, var belägen i mellanrummet mellan högra och bakre klaffarna. En kommunikation fans äfven mellan säcken och högra sinus Vals., men denna var sannolikt postmortal. Säcken hasselnötstor, var beklädd med en distinkt membran men innehöll ej någon lagrad tromb. Vegetationer af färskt datum på aorta- och mitralklaffarna samt endokardiet i vänstra kammaren. — P. anmärker att fallet mycket liknar sådana beskrifna af HOPE, THURNAM och TODD.

Läge ungefär som i föregående fall, säckens hufvuddel något längre bakåt. (Ref.)

29. HOLL[25]). 1852. *Anevr. i kammarsept.; plötslig död genom ruptur till högra förmaket.*

30-årig man. Reumatism i nästan alla större leder. Dubbelt blåsljud på hela främre ytan af bröstväggen. Förstorad hjärtdämpn. Puls stor, celer (springend). Plötslig död efter några dagar.

Sektion. Hjärtadt förstoradt, alla dess kaviteter utspända af mjuka svarta blodkoagel. Vänstra kammaren hypertrofisk. Båda de bakre aortaklaffarna visade vid sin bas tämligen stora öppningar med förtjockade kanter. Omedelbart under aortaklaffarna var i sept. ventr. en öppning, som ledde in i en oregelbunden, valnötstor håla, belägen i hjärtköttet. Anevrismsäcken var fyld med ett väggarna blott löst vidhängande koagel. Muskelväfnaden i anevrismets omgifning mjukare och mörkare än de öfriga delarna. I bakre delen af an.-säcken 2 små rupturöppningar, ledande in till högra förmaket ungefär 1/4 tum öfver kanten af trikuspid. På förmaksendokardiet i närheten af rupturöppningarna flere små fibrinexkrescenser. Mitral-, trikuspidal- och pulmonalklaffarna friska. Inga spår af ateromatös process i endocardium eller aorta. I öfrigt friska organ.

Interstit. anevrism i sept. ventric. och spat. cono-aort., baktill öfvergripande på spat. atrio-aort. (Ref.)

30. PICK[61]). 1868. *Anevr. i högra kammaren och i sept. ventric.*

31-årig skräddare. Sjuk sedan 2 år med hosta och smärta i bröstet samt betydlig afmagring. Abscesser under armen för 18 månader sedan.

Skall ej ha haft syfilis. Kakektiskt utseende. Hjärtadt mycket förstoradt, spetsen förskjuten nedåt och till höger. Starkt blåsljud tätt under örat till vänster om pulmonalklaffarna under klavikeln; blåsljud på 1:sta tonen till vänster om spetsstöten; starkt blåsljud på båda tonerna tätt under sternum. Aortainsuff.-puls. Samma tillstånd 14 dagars tid, därpå tämligen plötslig död. Hade haft en blodkräkning.

Sektion. Hjärtat mycket stort; kaviteterna okontraherade, innehöllo ringa mängd blod. Gammalt, organiseradt exsudat på hjärtytan. Högra kammaren starkt dilaterad; endokardiet fibröst förtjockadt; bindväfsvandlade trabeculæ carneæ, myokarditiska svålar, utgående från endokardiet, stark fettdegen. i muskulaturen. Dufäggstort anevrism, utgående med lillfingervid öppning (från högra kammaren) strax under semilunarklaffarna. Vänstra kammarens vägg mycket mera normal, kaviteten dilaterad.

I septum mellan kamrarna fans en fluktuerande ansvällning. Denna visade sig vara en säck, fyld med blod och kommunicerande med aorta genom en liten öppning, ej tillräckligt vid att genomsläppa lillfingerspetsen, belägen i botten af en sinus Vals., omedelbart bakom en af aortaklaffarna. Säcken var af stort omfång och syntes vara bildad genom isärskiljande af de två lagren i sept. ventriculor. från hvarandra i hela deras utsträckning. Det högra hjärtsidan tillhöriga lagret var utomordentligt förtunnadt, och på ett ställe var muskulaturen alldeles försvunnen, så att blott det förtjockade endokardiet skilde säcken från kammarkaviteten. En bröstvårtformig förlängning af säcken insköt i högra förmaket med en ulcerös öppning på sin topp, hvarigenom säcken kommunicerade med högra förmakskaviteten. I anevrismets inre fans en liten kvantitet lagradt fibrin och något flytande blod. Kanterna af mynningen till aorta afrundade, glatta.

Stasorgan; gammal tuberkulös härd i lungorna; fibrös perihepatit; inga vidare tecken på syfilis utom förstorade ljumskkörtlar och ärr efter en bubo; ankylos i ena knäleden.

Ett synnerligt vackert exempel på ett nästan totalt interstit. anevrism i kammarseptum med förlängning mot spat. atrio-aort. eller spatiets högra utlopp. (Ref.)

31. DUROZIEZ[12]). 1872. *Anévrysme sigmoïdo-ventriculaire gauche, faisant communiquer le fond de la sigmoïde aortique gauche avec le ventricule gauche.*

39-årig man. Bagare och soldat. Haft lindrig frossa; vårdats längre tid för en bubon. Hosta om vintrarna. Hjärtklappning sedan lång tid. 4 månader före döden måste han söka sjukhusvård. Status 1 vecka före döden: blek med cyanot. läppar, ödem i synnerhet i benen; otydl. hjärtimpuls, betydande dämpning, 13 cm. hög, 20 cm. bred; intet fremissement; venösa undulationer på halsen; blåsljud på första tonen från spetsen till basen, andra tonen försvagad; puls 108, regelb. De följande dagarna: puls 100—120, regelb. Pat., som mest vistades uppe, intog hälst en viss sittande ställning och hade häftiga kväfningsanfall. Två dagar före döden: spetsstöten i 7:e interst. långt utanför mamillen; blåsljud på 1:a tonen längs vänstra kanten af hjärtat, blåsljud på 2:a

tonen öfver aorta. Dubbelljud öfver cruralis mycket tydligt. Efter att sista aftonen ha haft häftiga kväfningsanfall utstötte han vid försök att stiga upp i sängen ett par skrik och dog.

Sektion. Hjärtat enormt, hjärtsäcken tom. Spetsen bredt afrundad, kaviteter dilaterade, kamrarna vida mer än förmaken, väggarna ej förtjockade i proportion till dilatationen. Muskulaturen fast. Trikusp.-ostitet dilateradt, klaffen insufficient. Mitralis sluter väl. Aorta mycket insufficient, klaffränderna mötas nästan fullständigt, men till vänster inbuktar i vänstra kammaren en valnötstor ficka, på midten genomborrad af ett lillfingervidt hål. Från botten af vänstra klaffen intränger man i den abnorma fickan, som fördjupar sig till vänster om lungarteren under perikardiet i jämnhöjd med (au niveau de) kammarskiljeväggen. Kammarhålet till fickan har en framspringande, afrundad, ingenstädes trasig kant. Vidare märkes i vänstra kammaren vid basen af fickan en samling af små varhärdar, liknande en herpeseruption.

Aortaklaffarna en smula förtjockade, kärlets vidd normal. Spår af inflammation i art. pulmonalis.

Hydrothorax, lungorna hyperemiska med apoplexier. Stas-mjälte och stasnjurar. Ett öfvertaligt refben och öfvertaliga binjurar på vänstra sidan.

DUROZIEZ anmärker, att anevrismet är valvulärt såsom beläget under vänstra klaffen men öfvergår på framsidan af aorta och utbreder sig till vänster om arteria pulmonalis på främre delen af septum under perikardiet; *»c'est un véritable anévrysme disséquant»*.

Förf. lemnar oafgjordt, om anevrismet föregåtts af en abscess, som brustit, eller en ulceration, som börjat vare sig i aorta eller i kammaren. Framhåller, att blåsljudet på andra tonen uppträdt först på slutet, som om aortainsufficiens förut ej funnits, blott stenos t. f. af tumören i mynningen, men vill ej absolut förneka, att insufficiens kunnat finnas sedan länge. På grund af missbildningarna och palpitationerna lång tid förut sättes äfven ett kongenitalt ursprung i fråga. Sjukdomen antog grav form 4 mån. före döden.

Ett dissekerande anevrism, beläget i främsta delen af kammarseptum (?), vänstra mynningsstället för spat. cono-aort. och angränsande del af spatiets vänstra apertur. Anevrismets inbuktning i vänstra kammaren bevisar dess ursprungliga utgång ur sinus Valsalvæ. (Ref.)

32. THOMPSON[77]). 1877. *Multipla anevrismer.*

20-årig man, handelsbiträde. Den enda föregående allvarsamma sjukdomen uppkom genom en spark af en häst öfver nedre delen af bröstet på vänstra sidan för 8—9 år sedan. Spottade blod under $^1/_2$ timme efter olyckshändelsen men aldrig sedan; måste hålla sig inne 6 veckor. Sista insjuknandet $^1/_2$ år före döden: bröstsmärtor, andnöd. En månad senare: smärta i hjärttrakten och lumbalregionen; starkt blåsljud ersättande 1:a tonen öfver hela hjärttrakten, starkast i dess öfre och centrala del; därmed synkroniskt fremissement vid hjärtbasen och öfver högra kammaren; 2:a tonen oren vid basen, båda tonerna otydliga öfver carotis; blåsljudet synkroniskt med carotispulsen,

föregick radialispulsen; halsvener dilaterade, ej pulserande. — Fortgående försämring, tecken på lunginfarkter; senare digestionsrubbningar, slutligen hjärnsymptom. Högsta temp. 40,2°. — 2 1/2 månad före döden: dubbelt blåsljud öfver sternum, båda tonerna öfver carotis suddiga; stötande (? »jarring») puls. — 5 dagar före döden: ursprungliga blåsljudet betydligt mjukare, 2:a tonen klar öfveralt; halsvenpuls.

Sektion. Hjärtat hypertrofiskt. På högra sidan var con. art. ofantligt dilaterad med oregelb. förtjockade väggar och innehöll en massa sköra vegetationer, utgående från det oregelbundet senigt förtjockade endokardiet upp till vidfästningsranden för pulm.-klaffarna. 1 1/4 cm. under klaffästet funnos i främre delen af kammarseptum 2 perforationer, en rund korppennvid, den andra triangulär med 9 mm. sida. Båda öppningarna fransade med vegetationer utom framåt och nedåt, där bådas kanter voro runda, glatta och sammanhängande med det förtätade endokardiet i conus. Vid öppnandet af vänstra kammaren skar man in i en säck, begränsad af en tjock membran, som sammanhängde med endokardiet genom en glatt, trång mynning i mellanrummet mellan två columnæ carneæ Säcken var belägen nära hjärtats bas, till en del i kammarväggen men hufvudsakligen i septum. Den parietala delen var liten; den septala var oval med 3 cm. längd uppifrån nedåt och 1 1/4 cm. djup. Dess glatta väggmembran korsad af talrika åsar, som angåfvo de omgifvande muskelknippena. Säcken gick rätt genom septum och öppnade sig i conus arteriosus genom de två förut beskrifna hålen. Från de angränsande kanterna af båda mitralflikarna intill septum uppsteg en grupp af vegetationer i det dilat. vänstra förmaket, och ofvanför var det förtjockade endokardiet betäckt med vegetationer. Alla klaffar utom tricuspidalis slöto vid vattenprof. — Opaka fläckar i mjuka hjärnhinnan med små förbeningar. Anevrism i v. art. foss. Sylv.; ramollitionscysta i v. temp.-loben. Äldre kavernor i ena lungan; multipla anevrismer i lungarterer; »emboliska pnevmonier» med insmältning; emboliska infarkter i lunga och mjälte.

I motsats till öfriga anevrismer, hvilka uppfattas som emboliska, betraktar TH. septalanevrismet som följd af travmat (hästsparken). Den högra kammaren är mera utsatt för våld, och muskeltrådar tillhörande dess andel i septum antagas ha brustit eller uppmjukats vid travmat, och septum i följd däraf i motsvarande utsträckning gifvit efter för det större trycket från vänstra kammaren. Blodet har banat sig väg in i septum och där utgräft en håla för sig i omedelbar närhet till den skadade delen af högra septallagret samt slutligen fullständigt genombrutit septum efter att småningom hafva gräft en tunnel genom detsamma. Anevrismet är af afgjordt kronisk typ. Muskelknippena i dess vägg synas blott ha undanträngts af det framskridande anevrismet utan bristning. Endokarditen är sekundär. TH. synes således anse anevrismet vara på sätt och vis ett äkta anevr., från vänstra kammaren, hvars septallager

ej skulle brustit vid travmat. Dock synes en primär ruptur af vänstra lagren i septum till följd af ett våld, som träffat högra kammaren och möjligen momentant inbuktat septum mot den vänstra (altså på den konvexa och genom våldet mera tänjda sidan af mellanväggen) fullt så antaglig. Därigenom skulle blodet direkt haft vägen öppen till det inre af sept. eller spat. cono-aort. och därifrån etablerat ett dissekerande anevr. (Ref.)

33. V. BUHL[7]). 1880. *Anevrism i sept. ventriculor.* — (A. st., fall 2, s. 257).

Ingen sjukhist. — *Hjärtat.* Undre ytan af vänstra och högra aortaklaffen besatt med tjocka trombotiska vegetationer, som svulstlikt inskjuta i kammaren. Midt genom tromberna och mellan båda klaffarna löper parallelt med hjärtats längdaxel en glappande spricka, som på djupet vidgar sig till en omfångsrikare håla, skarpt begränsad af endokardiet (??). En sond löper i två riktningar, å ena sidan mot högra kammaren tätt under pulmonalklaffarna, å den andra öfver insertionen af främre trikuspidalfliken in i högra förmaket. Ehuru processen således ej inträffade på platsen för sept. membranaceum, har destruktionen likväl — frånsedt den direktare vägen till högra kammaren under föreningsstället mellan vänstra och högra pulmonalisklaffen — banat en andra väg snedt framifrån och från vänster bakåt och åt höger, ett förlopp som måste hafva berott på inflammation och ulceration.

Fallet är enligt V. BUHL ett *akut aneurysma cordis partiale* i sept. ventricul., framkalladt genom endocarditis ulcerosa.

Fallet får sin nöjaktiga förklaring först genom kännedom om spat. cono-aorticum, hvilket efter inbrott af blodet från vänstra kammaren (och antagligen före rupturen till den högra) ledt det dissekerande anevrismet just på den preformerade väg, som förf. anser ha banats först genom inflammatorisk destruktion. (Ref.)

34. POTAIN[62]). 1882. *Anévr. intracardiaque, perforation interventriculaire etc.*

55-årig skräddare. Fullständig helsa till för 3 mån. sedan. Digestionsrubbningar. 14 dagar före inkomsten på sjukhuset för första gången palpitationer och ledsmärtor. Vid inkomsten: starkt systol. fremissement i mellersta delen af hjärttrakten; ej förstorad hjärtdämp.; dubbelt blåsljud: 1) systoliskt, starkt, med 2 maxima, det ena vid hjärtbasen, svagt fortledt mot aorta, det andra vid spetsen, 2) diastoliskt, svagt, mjukt, ihållande under hela diastole. Puls 112—116. Hastig död under loppet af 6 timmar.

Sektion *. »Vid basen af högra kammarkaviteten finnes en valnötstor, sekundär kavitet, som öppnar sig genom två små

---

* Fallet ofullst. och oklart beskrifvet, hufvudsakl. behandladt från klin. synpunkt. Ref.

hål, det ena (till högra kammaren, Ref.) i främre delen, af 5—6 mm. genomskäring med glatt, något skarp kant, det andra (till aorta? jfr längre ned. Ref.) beläget i botten och framför sinus Valsalvæ; denna kavitet är intet annat än ett anevrism i hjärtväggen, jämförligt med arterernas». — — Det har brustit vid främre och mellersta delen af aortas högra semilunarklaff med två öppningar, den ena i (vänstra) kammaren (sekundär ruptur af anevrismet? Ref.), den andra i botten och framför sinus Valsalvæ (den primära ruptur som ledt till bildning af anevrismet? Ref.). — — Gången mellan aorta och kammaren är ytterligt fin och tillåter med möda genomförande af en vanlig stilett. Ingen hjärthypertrofi. I bakre delen af vänstra kammaren finnes en smal sensträng, som i stället för att fästa sig på valvula mitral. tar fäste upptill på septum på sådant sätt, att den måste ha satts i vibration af blodströmmen. Betydliga ateromatösa förändringar i aorta. »Det synes ganska sannolikt, att förändringen börjat i aorta. En af dess plaques bör ha varit utgångspunkt för någon ulceration och för uppklyfningen (décollement) af septum. Den hastiga döden måste tillskrifvas en asystoli, ett afbrott i cirkulationen. Autopsien ger ingen direkt förklaring däraf; ingen kongestion eller inflammation i lungor eller hjärna; ingen embolism».

POTAIN uppfattar detta och analoga fall såsom något, »som man skulle kunna kalla ett dissekerande anevrism». (Jfr. afdeln. III, s. 33.) P. säger sig ha funnit endast 6 jämförliga fall i literaturen, af hvilka endast GORDONs och TODDEs (TODDS?) nämnas (utan literaturanvisning).

I hvad mon anevrismet fördelar sig på septum och på spat. cono-aort., är här som i andra fall omöjligt bestämma. (Ref.)

35. KIDD[30]). 1885. *4 fall af hjärtanevrism.* — (A. st., fall 2, s. 127.)

21-årig arbetare af frisk familj. För 14 veckor sedan reumatisk feber för första gången. Sängliggande 8 veckor med prekordialsmärta men utan andnöd. Måste för omkring 1 månad sedan upphöra med arbetet för hjärtklappning och dyspné jämte hosta och lindrig hemoptys. Vid inkomsten tecken på hjärthypertrofi och dilatation, aorta- och mitralfel samt ödem i lungbaserna. Led af svår prekordialsmärta och dyspné under vistelsen på sjukhuset men var feberfri hela tiden. Hjärtinsufficiensen tilltog oafbrutet, och han afled 4 veckor efter intagandet.

Sektion. Hjärtats vikt 700 gr. Aorta dilat., tunnväggig, föga tjockare än pulmonalis. Aortaklaffarna sammanvuxna, starkt insufficienta, mynningen delvis stängd af en stor vegetationsmassa. Vänstra kammaren enormt dilaterad, blott föga hypertrofisk. Vänstra förmaket och högra hjärthalfvan dilaterade och något hypertrofiska. Mitralostiet dilat., trikuspidalostiet öppet för fem finger. Några få ateromatösa fläckar på främre mitralfliken. Ingen annan förändring i atrio-ventr. eller pulmonalklaffarna.

Aortaklaffarna ytterligt angripna. Den vänstra främre och den bakre delvis bibehållna, den högra nästan fullständigt försvunnen. Motsvarande fästen för den högra och den vänstra klaffen till aorta mellan

kransartererna förstördt. På denna plats nedhänger en vegetationsmassa från aorta mot kammaren. Under och bakom denna massa fins en likartad men mindre vegetation fästad vid lemningarna af den högra aortaklaffen. Vegetationernas yta är litet förkalkad. Mellan dessa två vegetationshärdar fins i öfre, främre delen af kammarskiljeväggen en lillfingerspetsvid, cirkulär öppning, ledande in i ett anevrism, som gräft sig ned mellan muskellagren i septum till omkring 1/2 tums djup. Mynningens kanter äro glatta samt, liksom omgifvande endocardium och anevrismväggarna, opaka och något fibrösa (fibroid). Anevrismet synes ha utvecklat sig just framför pars membranacea, sannolikt i följd af friktion mellan endokardiet och den omnämnda nedhängande vegetationsmassan. Innehöll blott postmortala koagel, ingen tromb.

Den vänstra och den bakre aortaklaffen äro mycket förtjockade och retraherade med något ojämn yta. De angränsande ändarna af bakre och högra klaffen sammansmälta med kommunikation mellan valvelfickorna under en stränglik brid, som löper mellan aortaväggen och öfre kanten af den sammansatta klaffen. Tätt framför och till höger om denna sträng fins en likartad bildning, som löper i samma riktning men är belägen i vinkeln mellan klaffbasen och aorta. Bakre klaffen utbuktar betydligt mot kammaren och är uppenbart dilaterad.

Kransartererna friska. Lungor hyperemiska och ödematösa; öfriga organ oförändrade.

Samma anmärkn. som under föreg. fall.

36. KIDD. 1885. *4 fall af hjärtanevrism.* — (Anf. st., fall 3, s. 129.)

43-årig kusk. Reumatisk feber 2 1/2 år sedan. Ledsmärtor både förut och efteråt. Andfådd sedan 6 månader. Vid inkomsten tecken på stenos och insuff. i aorta samt insuff. i mitralis. Ringa albuminuri. Svår smärta i hjärttrakten. Annars intet anmärkningsvärdt. Dog efter 1 månad under tecken på hjärtinsuff.

Sektion. I hjärtsäcken 140 kcm. serös vätska. Hjärtats vikt 425 gram. Aortamynningen högeligen förträngd af vegetationer. Båda ostia venosa af normal vidd. Vänstra kammaren mycket hypertrofisk, föga dilaterad, vänstra förmaket och högra kammaren något dilaterade. Endokardiet i vänstra kammaren, särskildt öfver conus aort., opakt; papillarsmusklernas toppar hvitaktiga. Mitralis' sensträngar förtjockade; några få vegetationer på »förmaks-kanten» (auricular margin) af främre mitralfliken och tillhörande sensträngar. Aortaklaffarna högeligen deformerade, mycket förtjockade och — nästan uteslutande på kammarytorna — besatta med stora vegetationsmassor med skrofliga, litet kalkinkrusterade ytor. Högra och vänstra klaffarna mycket mer angripna än den bakre.

Mellan de nedre kanterna af vänstra och högra klaffen fins ett anevrism, som intager öfre och främre delen af ventrikelseptum. Anevrismet leder emot högra kammaren, stötande till lungarteren bakom dennas septalklaff, från hvilken det är skildt af föga mer än själfva arterväggen. Anevrismet skickar äfven en prolongation framåt och till vänster under vänstra hjärtörat, och ett litet tubulöst divertikel, som genomsläpper en gröfre sond, leder 1/2

tum nedåt mellan lagren af kammarseptum. Hufvuddelen af anevrismet rymmer en spansk nöt. Dess väggar ha en mjuk, hvitaktig, skroflig beklädnadsmembran med spridda små vegetationer. Det var fyldt med postmortala koagel. Kransart. friska. — Lungödem, muskotlefver, infarktmjälte, lindrig kron. parenk. nefrit.

KIDD anser, att friktion af vegetationsmassorna mot endokardiet framkallat ulceration af detta och anevrismet i septum. Detta är uppenbarligen af akut bildning. Detta och föregående fall »erbjuda en länk i beviskedjan, som sammanbinder perforation af hjärtväggar med friktion af pendulerande vegetationer från klaffar». (A. st., s. 132.)

Ett interparietalt anevrism i främre delen af spat. cono-aort. med en förlängning genom isthmus till vänstra aperturen och en andra förlängning ned i sept. ventr. (Ref.)

37. KIDD. 1885. *4 fall af hjärtanevrism.* — (Anf. st., fall 4, s. 130.)

47-årig stenarbetare. Kronisk reumatism tidvis under 20 år. En gång sängliggande 5 månader, tror sig ej haft feber. Tilltagande andfåddhet de 3 senare åren. Fysikaliska tecken på aortafel och mitralinsufficiens med dilat. och hypertrofi af vänstra kammaren. Diastoliskt blåsljud från basen till spetsen. Dubbelt blåsljud i vänstra interskapulartrakten. Tre månader efter denna undersökning intogs patienten på sjukhus med sympt. af hjärtinsufficiens och dog 3 dagar därefter. Ingen prekordialsmärta. Inga hjärtsymptom hade observerats 3 år före döden.

Sektion. Hjärtats vikt 650 gram. Stor dilatation och hypertrofi af samtliga hjärtkaviteter. Stark aortainsuffic., mynningen obetydligt förträngd. Ostia venosa något dilaterade. Endokardiet i vänstra kammaren i allmänhet opakt, på öfre delen af septum tydligt fibröst. Papillarmusklernas spetsar hvitaktiga. Muskulaturen fläckvis fettdeg. Mitral- och trikuspidalklaffar friska. Aortaklaffarna sammanvuxna i kanterna, mycket ärriga och retraherade. Den bakres öfre kant fenestrerad.

Högra sinus Vals. är förlängd nedåt till en vid, oregelbunden anevrismkavitet, som nedlöper mellan septums muskellager inemot halfannan tum. Kaviteten utbreder sig framåt och till vänster i ventrikelväggen i cirkulär riktning bakom roten för lungarteren och tätt under sulcus atrioventric. Anevrismet sträcker sig under vänstra hjärtörat nästan upp till corpus atrii. Här innehåller det en lagrad tromb, men är för öfrigt fyldt med postmortala blodlefrar. I anevrismets främre del inemot en tum (2,5 cm.) under aortaklaffen fins i kammarseptum en ärtstor, ojämnt afrundad öppning, som förbinder anevrismets kavitet med kammarens. Kanterna mjuka, obetydligt skrofliga. Anevrismväggar fibrösa. Intet anevrism af själfva sinus Valsalvæ. Anevrismet synes hafva börjat i botten af högra klaffickan, hvarifrån det »dissekerat sig väg» nedåt och framåt. — Första delen af aorta dilaterad, ärrig, med förkalkningar; kärlet alt igenom mycket ateromatöst, kransartererna obetydligt ateromatösa, öppna. — Lung-

emfysem. Öfriga organ friska. — Alla tre KIDDs fall äro enligt KIDD exempel på anevrism, beroende på endocarditis, akut eller kronisk, af reumatiskt ursprung. (A. st., s. 133.)

Ett vackert exempel på ett dissekerande anevrism, som löper i spat. cono-aort. cirkulärt framför aortaroten från primära rupturstället i botten af högra klaffickan, dissekerande nedtränger djupt (1$^1/_2$ tum) i kammarseptum och fortsätter genom nästan hela vänstra aperturen, där det synes ha öfvergått till parietalt (»tätt under sulcus atrio-ventricularis»). (Ref.)

38. WEST[83]). 1886. *Anevrism i vänstra sinus Vals., utveckladt mellan art. pulmonalis och septum.* — (A. st., fall 4, s. 164.)

30-årig, kraftig man. God hälsa till omkring 7 veckor före döden. Från denna tidpunkt hade han varit krasslig utan bestämda symptom, då han efter lyftande af en tung börda 5 dagar före döden plötsligt angreps af andnöd och smärta i hjärttrakten och måste upphöra med sitt arbete. Blef alt sämre och måste söka sjukhusvård. Förnekade reumatism och syfilis. Vid inkomsten svag och kollaberad. Puls 100, oregelbunden, intermittent; ringa ödem. Hjärtdämpn. förstorad; utbredd impuls; starkt dubbelt blåsljud öfver hela hjärttrakten. Dubbelt fremissement, uppfattadt som perikarditisk gnidning. Död under kollapssymptom dagen efter inkomsten.

Sektion. Synechia pericardii. Hjärtat starkt dilateradt och något hypertrofiskt, dilatation starkast i högra halfvan. Vikt 666 gm. I högra kammaren mellan pulmonalklaffarna och motsvar. trikuspidalflik en nästan cirkulär uppdrifning, godt 1$^1/_2$ tum i diameter. På den yta, som vette mot spetsen, fans en köttig massa och i midten af denna en oregelbunden öppning af 8 mm:s genomskäring. Denna ledde in i en anevrismkavitet, som motsvarade uppdrifningen. Väggen omkring 3 mm., närmast öppningen tjockare af de köttiga vegetationerna. Mynningen till detta anevrism var nästan cirkulär med omkring 15 mm. genomskäring och låg i vänstra främre (= vänstra) sinus Vals., där dess nedre rand bildades af aortaklaffens förtjockade kant. Högra främre (= högra) sinus likaledes något dilaterad. Anevrismets vägg mot vänstra kammaren utgjordes af det förtjockade sept. membranac. (??). Omedelbart ofvanför de förändr. sinus var aortaväggen förtjockad med kroniska ateromatösa förändr. Vänstra kammaren hypertrofisk, något dilaterad. Hjärtat fettdegeneradt. — Ett ärr i lefvern, annars intet syfilitiskt.

Anevrismet har här gått motsatt väg mot i föregående fall, från v. sinus Vals. dissekerat sig fram i spat. cono-aort. åt höger och bakåt ända till pars membranacea, som uppgifves ha skilt det från vänstra kammaren. Detta är möjligt, endast om det uppklufvit äfven membranösa delen af septum. Troligare är, att det här legat ofvanför pars membranacea i den del af spat. periaort., hvars vägg mot vänstra kammaren så

ofta oriktigt räknas med till pars membranacea. Jfr afd. II, s. 21—22. (Ref).

39. v. KRZYWICKI[32]). 1889. *Aneurysma spur. sin. Vals. dextri c. perforat.* — (Anf. st., fall 5, s. 475.)

40-årig man. Förut frisk; lues 5—6 år sedan; åtskilliga recidiv. Kraftigt bygd, gjorde ännu en vecka före döden en fotvandring på 10 km. 4 dagar senare fann tillkallad läkare honom »iskall om hela kroppen», betäckt af klibbig svett, starkt cyanotisk med svår dyspné. Något förstorad hjärtdämpning, systoliskt, diffust utbredt blåsljud. Fortgående försämring till döden. Pulsen liten, frekvent; höggradig kollaps med yttersta kyla i huden. — Häftig andnöd redan 2—3 dagar, innan läkare tillkallades.

Sektion. Hjärtat (spritprep.) förstoradt genom dilatation af kamrarna; stark fettbeläggning. På högra hjärthalfvans främre yta tätt under pulmonalis' ursprung, mellan denna, högra hjärtörat och början af aorta ascendens, synes en godt hönsäggstor framhvälfning, belagd med ett starkt fettlager. Aortaväggen starkt svåligt förtjockad (5 mm.); intima genomsatt af ateromatösa svålar och härdar. Högra kammarens muskulatur lätt hypertrofisk. I väggen för högra sinus Vals. aortae tätt under ursprunget för art. coron. dextra en centimeterlång, tvärgående spricka med svåliga ränder och omgifven af en ateromatös härd. Denna öppning leder in i en framåt riktad, dufäggstor håla, »som bildats genom nedträngande af motsvarande del af muskelväggen för högra kammaren». Väggen framhvälfver sig som en valnötstor säck i högra kammaren framför mediala trikuspidalseglet och ost. pulmonale. I spetsen af anevrismet en färsk, linsstor perforationsöppning, som direkt kommunicerar med hålan. Till den inre ytan adhererar en omkring 3 cm. djup, lagrad trombbeläggning. Återstoden af hålan var fyld med färska blodlefrar. — Stark ateromatos i aorta och öfriga kärl, inga andra luetiska förändringar. Stasfenomen.

Stort dissekerande anevrism efter ruptur af högra sinus Valsalvæ, beläget i spat. cono-aort. och därifrån dels nedskjutande mellan bladen af muskulära kammarseptum, dels uppstigande till hjärtytan under epikardiet öfver spatiet (öfvergång till parietalt). (Ref.)

D. *Fall, sannolikt belägna i spat. peri-aort. cordis men utan närmare lokalisation.* (8 fall.)

40—43. HOPE[26, 27]). 1836.

HOPE omtalar kort 4 egna fall af *partielt hjärtanevrism*, hvilka THURNAM (se nedan) betecknar som *dissekerande hjärtanevrismer.* I alla 4 fallen hade en ateromatös (steatomatous) degeneration af aorta förstört basen till en af valvulæ sigmoideae, under hvilken en kanal bildat sig, hvilken under

vänstra kammarens endocardium ledde in i ett anevrism »i kammarens muskelsubstans» (i senare arbetet heter det: »in the substance of the auriculo-ventricular septum»). Kaviteten stod i alla fallen genom en andra öppning i förbindelse med kammaren. I två af fallen var anevrismet hasselnötstort, i det tredje valnötstort och i det fjärde hönsäggstort. I de tre först nämnda fallen var väggen invändigt bildad af fibrös väfnad med ateromatösa (steatomatösen) aflagringar; i det 4:de var den nästan öfveralt förbenad, endast mot kammarkaviteten fibro-kartilaginös. Om det sist nämnda fallet anmärkes, att anevrismet utifrån ej var omgifvet af någon muskelsubstans. Trombotiskt innehåll fans i intet af fallen. — Af det fjärde fallet meddelas en teckning med förklaring (Diseas. af the Heart, s. 622, bild 20): »ett ossifieradt, äggstort anevrism i vänstra kammarens muskelsubstans, kommunicerande med aorta genom en svanpennvid öppning under basen af en valvula sigmoidea». Teckningen visar, att öppningen befinner sig i botten af den vänstra klaffickan något bakom dess midt. En sond, införd i anevrismet från aorta, utkommer i ventrikelkaviteten genom en andra mynning, som är omkring 10-örestor, rundad, med underminerade, delvis något flikiga kanter. Mynningens öfre kant ligger ett par mm. under djupaste delen af vänstra aortaklaffens vidfästningsrand; dess högra (bakre) kant gör en liten inskäring i vänstra delen af främre mitralseglets bas. Genom uppklippning af anevrismets vägg mot vänstra kammaren från vänstra (främre) kanten af mynningen kan man se dess kavitet fortsätta sig framåt nedanför mellanrummet mellan den vänstra och den högra aortaklaffen. Baserna af öfriga aortaklaffar ateromatöst förtjockade. Stark hypertrofi af vänstra kammarens vägg. — Patienten var en gammal kvinna med svåra allmänna hjärtsymptom. Uppgift på fysikaliska tecken saknades. I ett af de öfriga fallen konstaterades blåsljud på andra hjärttonen och torde ha funnits i alla t. f. af regurgitation till vänstra kammaren, hvilket också nästan bevisades af pulsus celer i ett af dem. De allmänna symptomen i alla fallen voro de vid organiska hjärtsjukdomar vanliga.

THURNAM [78]) anför HOPEs 4 fall (anf. st., appendix, s. 263—4, n:r 31, 32, 36 o. 37) samt betecknar hvart och ett kort och godt »*dissecting aneurism*». Med stöd af fyra andra fall af hjärtanevrismer, i hvilka säcken hade alldeles samma läge men ej kommunicerade med aorta, ogillar han HOPEs åsikt, att anevrismerna i dennes fall utgått från aorta, och finner det sannolikare, att de ursprungligen bildats i kammaren samt senare brustit till aorta t. f. af samtidig sjuklig förändring i dess klaffar (anf. st., s. 221). HOPE citerar i 3:dje upplagan af sitt arbete [27]) (s. 323) utan all gensaga detta TH:s uttalande. De fall, på hvilka TH. grundar det, äro dock i detta afseende föga bevisande. De äro knappast analoga med HOPEs, betecknas af TH. ej häller som »dissekerande», två af dem tvärtom uttryckligt som aneurysmata *vera*.

De HOPEska fallen synas ha varit interparietala anevrismer, förmodligen i spat. atrio-aort. Det afbildade (4:de) fallet låg till största delen i vänstra aperturen. Jfr s. 30—31. (Ref.)

44. PELVET[60]). 1867. Ett af P. afbildadt och beskrifvet fall öfverensstämmer nära med ARNOTTs[1]) fall (kas. n:r 1) i läge och synes motsvara detta i ett tidigare stadium. En kavitet af ett dufäggs storlek framspringer från öfre delen af vänstra kammaren bredvid aortaroten, kommunicerande med hjärtat genom tre trasiga, ulceröst uppkomna öppningar, två mellan och en tätt under aortaklaffarna. A. anmärker, att detta uppenbarligen är resultatet af en endokardit, som ledt till ulceration af endokardiet och efterföljande utbuktning och fibroid degeneration af återstående väfnader.

Om öfverensstämmelsen med ARNOTTs fall i läge äfven gäller utgångspunkten, så låg anevrismet ganska säkert i spat. atrio-aort. (V.)

45. MOXON[50]). 1869. *Akut anevrism i hjärtat och i aorta, förorsakade af kontakt med vegetationer.*

25-årig arbetare. Ej haft reumatism eller syfilis; lyftat tungt i sina dar. 7 mån. före döden hosta och andfåddhet, därpå svår smärta kring hjärtat vid ansträngning; svullnad i benen. $2^1/_2$ mån. senare sjukhusvård: aftärdt utseende; puls 80, full, hård; starkt systol. blåsljud öfver hjärttrakten, särskildt öfver sternaländen af 2:dra högra interkost:r; spetsstöt i 5:te interst.; dyspné. 1 mån. senare: blåsljudet dubbelt, spetsstöten förflyttad nedåt; alb. i urinen; yrsel.

Sektion. Hjärtat hypertrofiskt och dilateradt, i synnerhet vänstra kammaren. Muskulaturen fast, köttfärgad. Mitralis' sensträngar förlängda, klaffen normal. Aortaklaffarna högeligen förändrade, de särskilda segmenten ej urskiljbara, blott en valvelficka kunde spåras. Aortaringen förstörd, i det den ena sidan däraf var förflyttad från hjärtat genom mynningen till en valnötstor, akut anevrismkavitet i öfre delen af ventrikelväggen. Klaffarna bildade en blomkålslik massa med en särskildt tjock och fast förlängning uppåt i aorta. På dennas anslagsställe var aortaväggen brusten eller perforerad, i det intima och media genombrutits och adventitia utbuktats till bildande af en säck, rymmande en bondböna (akut aorta-anevrism). Denna säck låg $1^1/_4$ cm. ofvanför öppningen till anevrismet i hjärtat. Detta senare motsvarade en prominent vegetationsmassa och intog den plats, som kom i kontakt med denna. Kammarytan af främre mitralfliken och några dess sensträngar beklädda med vegetationer. Aorta anmärkningsvärdt tunn och slapp. — Lindrig hydrops; gammal infarkt i ena lungan; stor infektionsmjälte med infarkter; lefver och njurar förstorade, börjande »katarral» inflammation i de senare.

Synes med afseende på uppkomstsättet vara ett färskt motstycke till mitt fall, hvilket det med stor sannolikhet motsvarat äfven i lokalisation. Jfr s. 50. (Ref.)

46. GORDON[19]). 1874. *Aneurysma dissecans cordis.*

Man, ålder ej angifven. Inkom på sjukhuset för en häftig smärta i epigastrium med hosta och blodigt expektorat. Krepiterande rassel vid basen af högra lungan och framtill; för öfrigt sträft respirationsljud. Kongestion åt lefvern. Det enda tecken från hjärtat, som kunde konstateras, var »un bruit de roulement».

Sektion. Man fann bakom en af aortaklaffarna och utan insufficiens hos dessa en ruptur af aorta inom sinus Valsalvae. Öppningen kommunicerade med en anevrismatisk säck, belägen i vänstra kammarens vägg; denna säck hade nedtill öppnat sig i hjärtkaviteten. Den var fyld med en massa »organiseradt fibrin». — Lungorna voro säte för en diffus apoplexi.

Af det korta referatet synes det troligt, att anevrismet tillhört den vanligaste, *interparietala*, formen. Orden »i vänstra kammarens vägg» skulle väl antyda ett parietalt anevrism, men få sannolikt, likasom det liktydiga uttrycket i föregående fall och det ofta förekommande: »i kammarens substans», anses bero på ovetskap om det preformerade bindväfsrummet kring aortaroten. (V.)

47. LANECEREAUX[35, 36]). 1881.

44-årig dagsverkare. Ingen anamnes. Blek ansiktsfärg, cyanotiska läppar, ytterlig andnöd; utbredd hjärtdämpning, dubbelt blåsljud öfver hjärtbasen, fortledt öfver aorta; frekvent puls, feber. Död 2 dagar efter inkomsten.

Sektion. Gammal obliteration af hjärtsäcken. Hjärtat stort, högra halfvan dilat., den vänstra hypertrofisk; myokardiet blekt, gulaktigt med en större sklerotisk härd i vänstra kammarens spets. Högra hjärthalfvans klaffar och mitralis normala. Aortaklaffarna insufficienta och påtagligt förändrade; blott en af dem har bevarat sin form; en är förtjockad, på kammarytan betäckt af vegetationer, under hvilka finnes en rätt stor substansförlust. Den tredje klaffen är förstörd, reducerad till några i kammaren nedhängande trasor. Denna klaff visar vid sin bas en hasselnötstor exkavation med varbelagda väggar. Exkavationen sträcker sig bakom tunica media (aortaroten. Ref.) aortæ, som den skiljer från tunica externa (epikardiet. Ref. Jfr s. 28). Aorta och kransartererna friska. — Hydrothorax, lungemfysem och hypostas; förstorad mjälte med abscesser och smältande infarkter; äldre infarkt-ärr i njure; förstorad staslefver; tarmekkymoser; thyreoidea förstorad, degenererad, delvis petrificerad.

Fallet anföres af L. som »exempel på ett slags *dissekerande hjärtanevrism*». (Jfr afd. historik, s. 32.)

I aortaroten vid klaffästet, där rupturen inträffat, som ledt till anevrismets bildning, existerar ingen särskild media. Anevrismet låg ganska visst i spat. peri-aort. (förmaksdelen?) (Ref.)

E. *Dissekerande anevrismer i hjärtats fria ytterväggar* (5 fall).

48. CORVISART [8]). 1818.

Neger, 27 år. Intogs 1796 på Hôpital de la Charité i ett tillstånd af yttersta beklämning och ångest, så att någon anamnes ej kunde erhållas. Respirationen var hindrad (constrained) och afbruten. Han erfor litet smärta i bröstet, »which further emitted a good sound all over»; klagade öfver häftig smärta i mag- och lefvertrakten. Puls liten, mjuk, frekvent. Följande dag tillkom en så profus näsblödning, att den påskyndade döden, som inträffade samma dag.

Sektion. Hjärtat af vanlig storlek, men öfre och laterala delen af vänstra kammaren var täckt af en tumör, nästan så stor som hjärtat, och hvars bas omärkligt öfvergick i (was confounded with) organets väggar. För att utifrån skära sig in till tumörens centrum måste man klyfva ett brosklikt lager, något tjockare än kammarväggen. Substansen, som bildade tumören, hade visserligen broskkonsistens men behöll utseende och färg af muskelväfnad. Insidan af tumören innehöll lagrad trombmassa alldeles som i en anevrismkavitet på extremiteterna, men blekare. Kaviteten kommunicerade med kammarens inre genom en liten öppning med glatt kant. Det var påtagligt, tillägger CORVISART, att denna tumör bildats mellan hjärtköttet och viskerala perikardiet, som intimt adhererade till säckens yta.

Mitralis förtjockad och ossifierad. — Magen och tarmarna innehöllo en betydlig mängd blod.

CORVISART gör följande reflexioner: »huru förklara bildningen af en sådan tumör? Kan den bero på en ofullständig ruptur af hjärtats inre muskelvägg? Kan ett inre lager af hjärtmuskulaturen lacereras af någon orsak? Kunna de inre lagren ha undergått dilatation och bildat ett anevrism, under det de yttre förblifvit hela?»

Detta kroniska anevrism's uppkomstsätt är osäkert, men hypotesen om en akut anläggning genom dissekerande klyfning af kammarväggen (inom myokardiet?, mellan myo- och epicardium?) efter ruptur af inre lager synes vara den enda någorlunda tillfredsställande förklaringen. (V.)

49. HANNA [21]). 1835. *Aneurysma aortae.*

31-årig, ovanligt kraftig man, ridlärare. Fick ett par dagar efter fall från hästen plötsligt hjärtklappning med illamående och led sedan ständigt af hjärtklappning. Snart därefter förnam han till vänster om bröstbenets midt »ein lautes Krachen», hvarpå brännande smärtor infunno sig, hvilka stundom utstrålade under scapula och längs armen, voro ihållande och veko först för digitalis. När förf. såg patienten, var denne mycket afmagrad och försvagad med vanliga symptom af hjärtlidande, andnöd, hjärtklappning, hosta o. s. v. Puls liten men regelbunden. Mellan 2:dra och 3:dje refbenet nära sternum hördes »das laute Rauschen einer Flüssigkeit nebst einem zwar in der ganzen Herzgegend, besonders aber an jenem Punkte vernehmlichen Doppelschlage». En tydlig skafning (Scheuern) kändes på detta ställe. Klar

perkussionston därstädes. Tillståndet försämrades, svår ångest af kväfningskänsla. Efter en dosis opium (ej föreskrifven af läkare) momentan lättnad, åtföljd af ett häftigt kväfningsanfall och död.

Sektion (omfattade blott hjärtat). Fibrinös perikardit. Hjärtat dubbelt så stort som vanligt. Vänstra kammarens yttre vägg inneslöt en håla af en liten apelsins omfång, hvilken bildade en prominent tumör i öfre, främre delen af kammarkaviteten, från hvilken den var skild endast af det betydligt opaka och förtjockade endokardiet. I ytterväggen var muskelväfnaden alldeles utplånad som genom tryck. Väggen var för öfrigt betäckt med fibrin. Anevrismet kommunicerade med vänstra sinus Vals. aortæ, ungefär 8 mm. under kransarterens ursprung genom en liten, rund, glatt mynning af ett par liniers genomskäring. Det synes ha framsprungit endast eller hufvudsakligen mot vänstra kammarkaviteten och hotade att brista dit. — Alla hjärtats klaffar friska. Aorta af vanlig storlek och friskt utseende.

THURNAM [79]), som själf undersökt preparatet, är på grund af mynningens mycket ringa omfång i förhållande till anevrismsäckens och på grund af anamnesen böjd antaga, att fallet är ett falskt anevrism, hvilket »uppdissekerat hjärtats muskelvägg» (a. st., s. 383).

Anevrismet skulle således vara analogt med föregående fall, sådant jag sökt förklara detta, ehuru med annan utgångspunkt för den travmatiska rupturen. Sannolikare synes mig en uppkomst på samma väg som i DUROZIEZ' fall (n:r 31), med hvilket detta öfverensstämmer i de flesta afseenden, ehuru det tyckes hafva haft ett mera exklusift parietalt läge. (Ref.)

50. BENNET [3]). 1867. *Aorta-anevrism.*

40-årig kolbärare. Arbetat tungt och farit illa i sitt lif. Intogs omkring 1 månad före döden på sjukhus. Häftig hosta och hjärtklappning; ödem, ascites, bronkit; mycket ökad hjärtdämpning; ytterst häftig och oregelbunden hjärtvärksamhet; starkt systoliskt blåsljud öfver hela hjärttrakten, starkast midt på sternum, fortledt öfver aorta och kärlstammarna ända ned i bäckenet. Mycket ägghvita i urinen. Öfvergående ömhet midt öfver sternum; hjärtstöten starkast på denna punkt. Förbättring första tiden, men därpå försämring med tilltagande hydrops och ortopné till döden.

Sektion. Omedelbart bakom sternum ett anevrism, som låg öfver hjärtbasen och trängde den bakåt. Sternum vidvuxet tumören och usureradt. Perikardiet genom fasta och gamla adhesioner fastvuxet vid hjärtat och likaledes fast förenadt med sternum, där hvarest tumören tryckte mot detta, så att anevrismsäcken syntes nästan helt och hållet vara bildad af det adherenta perikardiet. Anevrismet innehöll massor af lagradt fibrin, hvilka i synnerhet fylde den del af säcken, som sträckte sig ned under aortamynningen. Aorta-

ostiet mynnade direkt i säcken, dess klaffar voro fullständigt friska och slutande. Bakväggen af anevrismsäcken bildades af högra förmakets och högra kammarens väggar; tumören inbuktade i båda dessa kaviteter och komprimerade trikuspidalostiet. Nedåt sträckte sig anevrismsäcken längs framsidan af högra kammaren till 2 fingers bredd öfver diafragma. Aortas fibrösa väfnad kunde spåras från kärlet ofvanpå tumören ett stycke af dess vägg, men ej öfver hela tumören. Det syntes sannolikast, att anevrismet nått sitt stora omfång ej genom tilltagande dilatation af (den anevrismatiska) sinus Valsalvae utan genom ruptur af denna i det adherenta perikardiet. Högra kransarteren vid ursprunget tillsluten. Vänstra kammaren hypertrofisk, men dess ostier normala. — Stora granulerade njurar.

Ett slags dissekerande hjärtanevrism under de sammanlödda hjärtsäcksbladen efter ruptur af aortaanevrism. (Ref.)

51. Murray [51]). 1869. *Dissekerande anevrism i högra hjärthalfvans vägg.*

30-årig skräddare. Pat., förut frisk, hade påträffats sanslös på gatan och förts till sjukhus, där han dog efter 1 timme. Dubbelt blåsljud vid hjärtbasen, systoliskt vid spetsen.

Sektion. Perikardiet öfveralt adherent, mycket förtjockadt, med exsudatrester mellan bladen. Valnötstort aortaanevrism, utgående från framväggen strax ofvanför klaffarna och af den oblitererande perikarditen bundet vid högra hjärtväggen, neddraget öfver sulcus atrio-ventricularis dexter. Säcken innehöll lagradt fibrin och cruor. Bristning af aortaanevrismet med blödning under pericardium viscerale, som därigenom lyftats från de högra hjärtkaviteternas vägg till bildning af en mycket stor kavitet, hvilken genom en trång öppning kommunicerade med aortaanevrismet. Kaviteten i hjärtväggen, hvilken starkt förträngde högra förmaket och kammaren, var utspänd af omkr. 100 gm cruormassa. Därjämte fans ett fåtal, tunna och måttligt fasta, lagrade fibrinlameller fästa vid väggarna, hvilka voro fasta med skroflig yta. Däraf sluter M., att en mindre kavitet måste ha existerat någon tid, ehuru utan symptom, och först efter förnyadt genombrott af den ursprungliga, sannolikt tillslutna rupturöppningen utvidgats till sitt vid sektionen funna omfång med kompression af högra hjärthalfvan och hastig död.

Analogt med föregående fall. (Ref.)

52. Hill [24]). 1873. *Fall af dissekerande hjärtruptur.*

65-årig kvinna. Träffades midt under vanlig hälsa af akut smärta i hjärttrakten, åtföljd af stark dyspné och kräkning; lindrig kollaps, oregelb., mycket svag hjärtverksamhet, inga blåsljud. Tillståndet förbättrades betydligt efter stimulantia, men efter ett dygn plötslig död. Medvetandet bibehållet till slutet.

Sektion. Hjärtsäcken fyld af blod, som utträdt genom en ruptur i högra förmaket. Vänstra hjärthalfvan betydligt hypertrofisk, den högra mycket atrofisk. Muskulaturen allmänt fettdegenererad. Intet

valvelfel. Rupturöppningen gick ej tvärt genom förmaksväggen, utan först hade endokardiet och en del af den degenerade muskulaturen genombrutits, hvarefter »blodet i betydande utsträckning åt alla håll uppdissekerat hjärtväggen i två skilda lager och slutligen genombrutit det yttre lagret till hjärtsäcken» 5 cm. närmare vena cava sup., än genombrottsstället i det inre lagret låg. Båda öppningarna voro små. Det genom denna dissektion uppkomna mellanrummet i hjärtväggen var fyldt med ett lager af alldeles färskt koaguleradt blod. — Lungor friska. Lefver och njurar fettdegenererade.

Detta fall af färskt dissekerande vägganevrism i hjärtat öfverensstämmer till alla delar med de dissekerande rupturer af aortaväggen, som utgöra flertalet af de därifrån beskrifna dissekerande anevrismerna. (Ref.)

F. *Dissekerande klaffanevrismer* (8 fall).

53. LÖBEL [44]). 1843. *Anevrism i aortafliken af mitralis i följd af varhärdar i hjärtsubstansen.*

32-årig man, kommissionär. Några månader förut ledgångsreumatism. Insjuknade på nytt i samma sjukdom och intogs efter några dagar på sjukhus. Stark feber, hjärtklappning, ihållande tryckkänsla i hjärtgropen. Efter 3 timmar en lungblödning på $^1/_2$ liter och kort därpå död under kväfningsanfall.

Sektion. Hjärtat förstoradt, vänstra kammaren dilaterad och hypertrofisk. I hjärtköttet, under och bakom insertionen af lungarteren i conus arteriosus, »altså i öfversta delen af främre väggen för vänstra kammaren och i det angränsande septum ventriculorum» fans en nästan hasselnötstor, oregelbunden härd och under denna en andra, mindre härd, båda innehållande tjockt, grårödt var (abscesser i spat. cono-aort. Ref.). Bådas vägg syntes utåt ekkymoserad men bildade inåt en med endokardiet sammansmält svål, 1—$1^1/_3$ lin. tjock. Ur den första härden ledde flere fina sinus in mellan lamellerna af den högra aortaklaffen, enstaka t. o. m. in i klaffickan. Den andra härden genombröt med en ärtstor, trasig öppning det närbelägna endokardiet strax ofvanför aortafliken af mitralis. Under och bakom denna rupturöppning fans en andra något mindre, skild från den förra genom ett luckert, köttigt septum. Denna ledde in till en tredje och minsta varhärd, som sänkte sig ned mellan lamellerna af bicuspidalis' aortaflik på sådant sätt, att den upplyftade den mot förmaket vettande klaff-lamellen till en hasselnötstor, anevrismatisk säck, till största del fyld af fast fibrinmassa. Säcken var på ett linsstort skrofligt ställe mycket förtjockad och silformigt genombruten åt kammarkaviteten, på ett annat ställe besatt med en fast anlödd vegetation af en ärtas omfång. Både aorta- och mitralisklaffarna besatta med fasta vegetationer, de förra på båda ytorna men i synnerhet rikligt på inre (kam-

mar-)ytan och närmast öfre omgifningen af den nämnda angränsande öppningen i aortafliken af mitralis. — Höggradigt lungödem.

Interst. anevrism i främre mitralfliken efter genombrott till vänstra kammaren vid klaffens bas af en abscess mellan klafflamellerna. Dessutom abscesser och »dissekerande» vargångar inom spat. periaort. med utlöpare mellan lamellerna af en aortaklaff samt inbrott i klaffickan och i vänstra kammaren. (V.)

54. v. Dusch[13]). 1851. *Anevrism i en aortaklaff.*

36-årig sockerarbetare. 1 månad före döden akut pnevmoni med recidiv och protraheradt förlopp. Tecken på organiskt hjärtfel. Död under fenomen af hektisk konsumtion. En vecka före döden: bomberad hjärttrakt; ökad breddämpning; öfver kamrarna inga hjärttoner hörbara, ett sträft ljud under både systole och diastole, andra pulmonaliston utomordentligt förstärkt, andra aortaton normal, puls liten, frekvent; ödem vid fotlederna.

Sektion. Gamla adherenser mellan hjärtsäcksbladen framtill, fibrinös perikardit i synnerhet vid basen af vänstra kammaren. Vid basen af högra kammaren åt septum till sitter en hasselnötstor kropp, som utgöres af en, väl linietjock, fibroid kapsel, hvilken innesluter två rum, innehållande tjockt gulgrönt var med grofkorniga kalkkonkrement (kron. abscess i spat. periaort? Ref.) Art. pulmonalis och conus art. dexter vida, högra kammaren för öfrigt liten. Högra sidans klaffar normala. Vänstra kammaren hypertrofisk, något dilaterad, dess conus mycket vid. Mitralis insufficient, jämte sensträngar förtjockad, vaskulariserad. Endokardiet i vänstra förmaket grumladt, i vänstra kammaren förtjockadt, subendokardiala ekkymoser. Aortaklaffarna insufficienta, ostiet förträngdt; klaffränderna och fästena fibröst förtjockade. Bakre klaffen företer en hasselnötstor tumör, som till större del inskjuter i kammaren, föga i klaffickan. Tumören ligger mellan de båda endocardiiblad, som bilda klaffen, och håller dem skilda från hvarandra. På den mycket uppluckrade ytan mot aorta fins en oregelbunden, tvärgående remna, som bildar ingång till svulstens håla. Kammarbladet i klaffen är likaledes skört och bräckligt men ej brustet. Hålan mellan de båda bladen är fyld med sköra, sönderklyftade gulgrå fibrinkoagel och kalkkonkrement. Utbredd förkalkning vid klaffens bas. Aorta normal. — Fibrinös pnevmoni, adhesiv plevrit; staslefver; stor mjälte med infarkt; infarkt i ena njuren; ekkymoser i peritoneum.

v. D. anser klaffanevrismet sekundärt till endokarditen, vågar ej afgöra om det fans vid inkomsten (1 månad före döden), tror det ej vara särdeles gammalt. Det kan ha uppkommit antingen ur en abscess mellan klaffbladen, hvilken tömt sig genom den förefintliga öppningen, eller direkt genom diastoliskt anslag af blodet, som först rumperat den inflammatoriskt uppluckrade yttre klafflamellen, därefter infiltrerat sig i klaffen och trängt den inre lamellen mot kammaren. Finner det senare alternativet sannolikast, då det förra bort medföra pyemi. Intet af de fysikaliska tecknen hänförde sig till anevrismet som sådant.

Dissekerande anevrism i bakre aortaklaffen, möjligen utgånget ur abscess. (Ref.)

55. LAMBL[33]). 1860. *Aneurysma coni aortici in valvula bicuspidali.*

53-årig man, död på dåranstalt »an hydrops catarrhalis». Inga kliniska uppgifter angående hjärtat.

Sektion. Högra aortaklaffen har normal storlek och form. »Den vänstra och den främre» (= den bakre och den vänstra? V.) hafva sammansmält till ett gemensamt segel utan annat spår af den ursprungliga delningen på kammarytan än en diffus valk, som i midten af vidfästningsranden åt kammaren till öfverhänger och stänger en oval lucka af 8 mm. längd, 4 mm. höjd. På aortaytan däremot kvarstår ännu en uppdelning af seglet i 2 hälfter genom en 3—4 mm. tjock ås, som håller hela klaffseglet nästan 1 cm. aflägsnadt från aortaväggen. Åsen utgår med bred bas från aortaväggen något nedanför de öfriga fästepunkterna för klaffarna (klaffvinklarna) och fäster sig med en smalare spets vid klaffseglet i botten för sinus rätt ofvanför den ofvan nämnda luckan, som på kammarsidan markerar den ursprungliga uppdelningen i två klaffar. Den styfva åsen medför en lätt stenos i ostiet, hvarjämte klaffarna äro insufficienta genom afrundning och förtjockning (retraktion? Ref.) Den under klaffseglet vid aortaroten befintliga luckan leder in i en rymlig håla med talrika sinuositeter, som alla äro inneslutna i det inre (främre) seglet af mitralklaffen. De största genomskäringarna af hålan belöpa sig till nära 1,5 cm. De båda bladen af endokardiet, hvilka bilda klaffseglet, äro på sådant sätt aflägsnade från hvarandra och uppblåsta, att förmaksytan företer flacka, kullriga förhöjningar, kammarlamellen däremot ett stort antal säckformiga utbuktningar, på hvilkas toppar papillarmusklernas senor fästa sig. I det inre iakttar man efter öppnande af anevrismet ett antal större afdelningar samt mindre, klyftformiga och rundade fördjupningar med flytande blodinnehåll. Såväl yttre som inre ytan äro fullkomligt glatta samt likformigt tunna och genomskinliga. Den säckformiga uppblåsningen af klaffseglet torde ha betingat en stenos af venösa ostiet utan att nödvändigt hafva varit förbunden med insufficiens af klaffen. Förhållandet i aortaostiet lemnar intet tvifvel öfrigt, att anevrismets uppkomst berott på en endokardit i conus (aorticus).

Vackert specimen på ett gammalt dissekerande anevrism i främre mitralfliken efter perforation från vänstra kammaren af aortaroten — eller kammarens membranösa conusvägg — samt blodets inbrott sannolikt först i spatium atrio-aorticum och därifrån mellan klafflamellerna. Sekundära inbuktningar äfven mot kammarkaviteten genom traktion af chordæ tendineæ. (V.)

56. Löbel [45]). 1870.

30-årig man, »Schriftenmaler». Hosta och afmagring sedan 8 månader. Intogs på sjukhus 10 veckor före döden. Hjärtstöt i 6:te interst. 1 tum utanför mam.-lin., »lyftande». Hjärtdämpn. förstorad i synnerhet i längdriktning, i tvärriktning knapt öfverskjutande meddellinien. Vid hjärtspetsen ett blåsande, hvinande, systoliskt biljud; 2:dra pulmonaliston akcentuerad. Särskildt påfallande var in medio sterni (altså från ostium aorticum) »ein hauchendes systolisches Geräusch» och ett exkvisit musikaliskt, utdraget, pipande, diastoliskt ljud, som fortleddes längs aorta till 2:dra högra interkostalrummet. Pulsus celer (klopfend, tönend). Efter en månad utvecklade sig småningom anasarca. I 9:de veckan hemorragisk infarkt i högra lungan. Under denna tid blefvo två konfluerande, skarpa, sågande ljud i vänstra kammaren hörbara, af hvilka det systoliska likaledes hade en pipande biklang.

Sektion. Hjärtat förstoradt i längd, vänstra kammaren hypertrofisk. På aortasidan af septala fliken af den i synnerhet mot insertionen förtunnade bicuspidalis ett ärtstort hål, genom hvilket man inkommer i en tvåflikig säck, belägen på förmakssidan. Säcken är hopveckad vid basen och toppen af båda utbuktningarna samt visar några linievida, sprickformiga remnor, som tilltäppas dels af lösa blodkagel, dels af fibrin. Väggen till den omkring kastanjestora säcken fortsätter sig i klaffväfnaden men skiljer sig från denna genom uppluckring och succulens samt skroflighet hos ytan. Anevrismet inträngde fistulöst äfven i aortaklaffen och perforerade äfven den.

Bicuspidalis' sentrådar besatta med hirskornstora vegetationer. De nedträngda, slappa aortaklaffarna på sin kammaryta längs fria randen likaledes besatta med tuppkamlika, gelatinösa vegetationer; exkrescenserna på den bakre och den vänstra klaffen i trakten af noduli sönderslitna och rupturställena dolda af blodkoagel. — Röd hepatisation i högra lungan. Lefver, njurar »förtätade» och förstorade, magslemhinnan skiffergrå.

Sannolika förloppet: 1) perforation från sinus Vals.(?) till följd af den akuta endokarditen med blodets inträngande samma väg som i föregående fall (eller abscess mellan klaffbladen och varets genombrott i motsatt riktning), 2) interstitielt anevrism i främre mitralfliken, 3) direkt genombrott till vänstra kammaren, hvarefter denna perforat.-öppning under systole öfvertagit rolen af ingång till anevrismet och detta mer öfvergått till den vanliga typen för klaffanevrismer, 4) rupturer till förmaket. (V.)

57. Simon [74]). 1871. *Anevrism i mitralklaffen.*

16-årig arbetare. Frisk till 5 veckor före döden; från denna tid andnöd, hjärtklappning, dock arbetsför till 8 dagar före döden, då han insjuknade akut med en plötslig och ihållande frossbrytning. På

tredje sjukdomsdagen häftiga krampanfall, sedan dess medvetslös. Feber, omkring 39,6°; liten puls, frekv. 142; resp.-frekv. 48. Ökad breddämpn. öfver hjärtat; utomordentligt svaga hjärttoner utan biljud. Sista dagen: talrika petekier; kollaps.

Sektion. Serofibrinös perikardit med utbredda blödningar och tuberkellika knottror i perikardiet. På mitralis' aortaflik en rundad prominens, sammansatt af fasta, gulhvita fibrinkoagel. Efter partielt aflägsnande af dessa syntes i midten af klaffseglet, intagande största delen af detta, en rundad substansförlust, 2,5 cm. hög, 3 cm. bred, hvilken var utfyld af de ofvan nämnda fibrinkoaglen, och hvars ränder voro omrullade utåt. Också bakåt utbuktade klaffen, och här funnos 2 små öppningar, en större, oval, 1 3/4 cm. bred, ej fullt 1 cm. hög, belägen utåt till vänster ungefär 1 1/4 cm. från klaffinsertionen, samt en mindre, rund, knapt 1/2 cm. i genomskärning, belägen 2 cm. från den förra i jämnhöjd med denna nära föreningen af båda mitralflikarna. Äfven här voro kanterna mycket tydligt utåt rullade. Således fans i aortafliken af mitralis en af fibrinkoagel fyld stor kavitet, hvilken genom en stor öppning på främre, två små på bakre ytan kommunicerade med kammaren (resp. förmaket. Ref.). Denna håla gränsade uppåt till aortaklaffarna och befans äfven stå i direkt kommunikation med (klaffickorna bakom) de »yttre» (= den bakre och den vänstra, Ref.) aortaklaffarna. Det förelåg således ett klaffanevrism, utgånget från den »yttre» (= vänstra, Ref.) aortafickan och inträngdt i mitralis. Den omkring ärtstora kommunikationsöppningen låg i botten på fickan, omgifven af fibrinkoagel, som aflagrats på det skrofliga klaffendokardiet. Den vänstra hälften af klaffen med nodulus var djupt utbuktad. Äfven den »inre» (= bakre) aortafickan hade en af fibrinbeläggning dold kommunikation med mitralanevrismet. Däremot fans ingen direkt förbindelse mellan båda klaffickorna. Den främre (högra) aortaklaffen visade fettdegenerade fläckar och enstaka fibrinaflagringar samt, liksom den bakre, förtjockning och fördubbling af nodulus. En kilformig gul härd i vänstra kammarens myocardium 5 cm. ofvanför spetsen med sin bas riktad mot perikardiet. Ekkymoser i högra kammarens endocardium, fläckar af fettdeg. i dess muskulatur. Embolier i kransartererna. Enstaka gulaktiga, något framspringande fläckar i aorta. — Hudblödningar; emboliska encefalomalacier, extravasat i pia; färska lunginfarkter, bronkit; infektionsmjälte(?); äldre och yngre infarkter i njurarna; hemorr. infarkt i mesenteriet.

Förloppet torde varit hufvudsakligen det samma som i föregående fall. Att anevrismet ursprungligen bildats interstitielt genom det diastoliska aortatrycket och sekundärt brustit till vänstra kammaren liksom till förmaket, bevisa de äfven mot kammaren utåt rullade rupturkanterna. (Ref.)

58. LEGG[38]). 1883. På tal om kongenitala anevrismer i pars membranacea septi (med mynning i vänstra kammaren) meddelar LEGG (a. st., s. 202) följande: »Jag har nyligen påträffat ett mycket intressant fall. —

— — Anevrismet var riktadt mot trikuspidalringens plan och åtskilde sålunda trikuspidalklaffens lameller från hvarandra samt åstadkom en kavitet mellan dem, så att säcken syntes gräfva sig in i själfva trikuspidalklaffens egen substans».

Detta och nästföljande, därmed analoga fall äro sannolikt icke disekerande anevrismer i sträng mening, då de antagligen från början ha en självständig vägg i det anevrismatiska vänstra kammar-bladet af pars membranacea. Genom bristning af detta primära anevrism kunna de dock antagas eventuelt öfvergå till verkligt dissekerande. I alla händelser få de sitt intresse af sin klaffen uppklyfvande utbredning och torde från denna synpunkt försvara en plats bland dissek. hjärtanevrismer. (Ref.)

59. MONEY[48]). 1887. *Hjärtanevrism.*

5-årig kvinlig idiot. Syfilis sannolik. Diverse abnormiteter i skallen och ansiktet. Äfven bröstet något deformt. Starkt systol. blåsljud öfver hjärtat.

Sektion. Anevrism i pars membr. septi ventric., hängande i högra kammaren med mynning till den vänstra. Ett hål med rund, glatt kant, af 2 mm. genomskäring nära dess spets. Anevrismets väggar äro bildade af tricuspidalis' septala flik. Dess kavitet synes ha uppkommit genom öppnande af det »potentiela mellanrummet» mellan septalflikens lameller. Hela trikuspidalklaffen är förtjockad och oböjlig, en af flikarna perforerad. Klaffen har ett »bukigt» (»pouchy») utseende, i synnerhet septala flikarna, de äro faktiskt konvexa. Mitralis har en likartad beskaffenhet, dess större flik är mycket konvex mot kammarkaviteten. — Hjärntumör (sannolikt syfilom, jfr referat i Brit. Med. Journ. 1884, II, s. 909); fibröst-ostiga bronkialkörtlar.

Se anm. under föregående fall.

60. GALLIARD[17]). 1880.* *Aorta-klaff-anevrism.*

42-årig man. Ej reumatism. Dyspné, palpitationer, ödem. Till höger om sternum, i jämnhöjd med 3:dje refb. ett sträft blåsljud, som började med första tonen och delvis täckte den andra samt utbredde sig nedåt längs sternum och hördes äfven på ryggsidan. Plötslig död under sömnen.

Sektion. Stort hjärta, vänstra kammaren hypertrofisk. Vänstra aortaklaffen förtjockad, indurerad med en ateromatös härd. På den högra främre, å dess öfre yta, ett ärtstort hål med söndriga (déchiquetés) kanter, lemnande tillträde till en anevrismficka, utgräfd i klaffens inre och sträckande sig in i kammarens muskelvägg. Anevrismet hade en annan mynning på kammarsidan. Dess form oregelbunden.

* För sent erhållen anvisning på orig.-publikationen har hindrat fallets införande på rätt ställe i kasuistiken (efter n:r 57).

»Förutom den lilla kaviteten, som bildats mellan klaffens båda lameller och var tapetserad med ateromatösa plaques, fans ett divertikel, bildadt genom dissektion af hjärtmuskeln».

I den förändrade klaffens fria kant fans ett annat mindre divertikel och på aortasidan ytterligare en liten depression, början till en analog bildning.

SERGENT [72]) anser anevrismbildningarna bero på kronisk aortit i klaffen.

Dissek. anevrism i den högra, ateromatösa aortaklaffen, sekundär ruptur till kammaren. Anevrismet fortsätter sig genom aortaroten ut till närmaste del af spat. cono-aort.(?). (Ref.)

Utom dessa 8 fall af dissek. klaffan. och ett par förut refererade fall af interparietala an., som möjligen delvis öfvergått till valvulärt dissekerande (HABERSHON, MOORE) samt JANSENS, där båda slagen tyckas förekomma samtidigt och oberoende af hvarandra, finnes ett mera tvifvelaktigt fall i tricuspidalis, beskrifvet af THURNAM [78]) (fall 10, s. 253) och ett i mitralis, flyktigt omnämndt af ROKITANSKY [69]) (s. 502). Från en varhärd i hjärtköttet (spat. atrio-aort.? Jfr s. 29. Ref.) går i ROKITANSKYS fall, som sannolikt hör hit, en sinus in i aortafliken af bicuspidalis. Öfver denna är klaffen från kammaren uppsliten och hela sinus förvandlad till en anevrismatisk säck.

VI.

Öfversikt af de dissekerande hjärtanevrismernas patologi.

1. Läge och utgångspunkt.

Dessa 60 mer och mindre säkra fall af dissekerande hjärtanevrismer fördela sig på de skilda formerna på följande sätt.

Interparietala, d. v. s. fullständigt eller delvis belägna i spatium periaorticum cordis, äro, så vidt af beskrifningarna synes framgå, icke mindre än 47 fall, således öfver 3/4 af hela antalet. Därvid måste dock den inskränkningen göras, att några varit hufvudsakligen septala, och att det i många fall ej kan afgöras, i hvilken utsträckning anevrismet inkräktat på nämnda spatium och på septum. Af dessa interparietala anevrismer

tillhöra: 1 fall hela spatiet rundt om aorta, 25 förmaksdelen och ungefär hälften så många, 13, conusdelen af spatiet, om ock i några fall gränsen mellan båda afdelningarna något öfverskrides. De återstående 8 fallen kunna ej med visshet närmare lokaliseras, men sannolika skäl tala för, att de ytterligare skulle öka öfvervikten i frekvens för förmaksdelen gent emot conusdelen.

Som rent *septala* framställas nästan alla conusdelen tillhöriga fall, då författarna ej känna eller taga hänsyn till något mellanrum mellan de båda coni arteriosi, resp. mellan conus dexter och aorta, men i mera utpräglad grad kammarseptum uppklyfvande synas endast THOMPSONS, två af KIDDS (n:r 36 o. 37) samt framför alt PICKS fall hafva varit. Den verkliga pars membranacea septi torde väl, ehuru vanligen fast fogad, under patologiska förhållanden kunna uppklyfvas, dock känner jag intet säkert fall af anevrism mellan dess båda blad, om ej möjligen MOORES, där anevrismet uppgifves tillika hafva inträngt i septala trikuspidalflikens substans. — Ehuru möjligheten af en patologisk uppklyfning af främsta delen af förmaksseptum ännu mindre torde kunna förnekas (jfr s. 25), ha de fall från förmaksseptum, som föreligga (ROKITANSKY, MAGUIRE, JACCOUD), antagligen till största del legat framför det egentliga septum i vinkeln mellan de båda förmaksframväggarnas öfvergång i detta och således tillhört spat. atrio-aorticum. I JACCOUDS fall uppgifves anevrismet ha legat i både förmaks- och kammarskiljeväggen.

Af de interparietala anevrismerna synas åtminstone 4 eller 5 fall (ARNOTT, DUROZIEZ, THOMPSON(?), KIDD, n:r 37, och KRZYWICKI, n:r 39) delvis hafva öfvergripit på fria hjärtväggar och således bildat öfvergång till den parietala formen. Rent *parietala* äro af alla 60 endast 5, delvis mindre säkra fall. Denna form synes altså vara den sällsyntaste af alla.

Till den sista formen, den *valvulära*, höra — förutom ett par möjliga öfvergångsfall bland de interparietala (HABERSHON, MOORE) och ett fall af dissekerande uppklyfning af främre mitralfliken vid ruptur af ett sådant anevrism (MAIER) samt ett sannolikt fall i samma flik tillsammans med ett självständigt anevrism i spat. atrio-aort. (JANSEN) — 8 fall af de 60.

Utgångspunktens läge för samtliga fall med undantag af de valvulära, hvilka bilda en mer fristående grupp, framgår af nedan stående tabell:

	Antal fall med utgångspunkt				Summa fall.
	ur hjärtkavitet**.	från platsen för brustet aortaklaffäste.	ur aortakaviteten.	obestämd; ur aorta eller v. kammaren?	
Anevrismer i spat. atrio-aort.*	16	4	5	1	26
An. i spat. cono-aort., inkl. septala	6	1	6	—	13
An. med obest. läge inom spat. periaort.	2	1	1	4	8
Parietala anevrismer	2	—	3	—	5
Summa fall	26	6	15	5	52

Af denna tabell framgår, att de från hjärtat utgångna fallen af där upptagna anevrismformer äro vida vanligare än de ur aortakaviteten utgångna fallen. Räknas till de ur hjärtat utgångna äfven fallen från platsen för det rumperade klaffästet, hvilket ju anatomiskt tillhör hjärtat, (utom 1 fall af Peacock, n:r 4, där anevrismet genom den ofullständiga rupturens riktning öppnade sig hufvudsakligen mot sinus Valsalvæ, och som således bör räknas till aortafallen), så erhållas för anevrismer, utgångna ur hjärtat, och sådana utgångna ur aortakaviteten frekvenstalen 31 och 16 resp. Denna öfvervikt för de förra beror nästan uteslutande på anevrismerna i förmaksdelen af spat. periaort. och torde, liksom de sist nämndas dubbelt större frekvens än anevrismernas i conusdelen (26 : 13), få sin hufvudsakliga förklaring af det i afdeln. II (s. 23—24) påvisade locus minoris resistentiæ hos väggen mellan kammaren och spatiets förmaksdel. I alla fallen af anevrism i spat. atrio-aort. med utgång ur vänstra kammaren utom 1 (Rokitanskys) ligger mynningen inom denna del af väggen och i de flesta just under mellanrummet mellan den bakre och den vänstra aortaklaffen, där detta tunna väggparti i regel har sin största vertikala utsträckning (jfr s. 20).

I fallen af anevrism i conusdelen af spat. periaort. med utgångspunkt i kammaren synes mynningen, som naturligt är, ha legat tätt under eller mellan aortaklaffarna, oftast mellan

* Arnotts fall medräknadt såsom hithörigt till utgångspunkt.

** Ur vänstra kammaren i alla fall utom ett af de parietala (Hill), där utgångspunkt var högra förmaket.

den högra och den vänstra. Endast i THOMPSONS, sannolikt travmatiska fall låg den lägre, mellan två columnæ carneæ.

Vid de 12 ur aortakaviteten utgångna fallen af anevrism i spatiet låg mynningen 1 gång i bakre klaffickan, 3 gånger i vänstra, 3 gånger säkert och ytterligare 3 gånger sannolikt i högra klaffickan; om de 2 återstående ej uppgift. De flesta gånger synes den ha legat intill klaffästet.

Af de 5 parietala fallen tillhörde 2 vänstra kammarens vägg, det ena (CORVISART) med utgångspunkt i kammarkaviteten, det andra (HANNA) i vänstra sinus Valsalvæ. 2 voro utgångna ur brustna aortaanevrismer och lågo mellan högra hjärthalfvans vägg och de sammanvuxna hjärtsäcksbladen (BENNET, MURRAY). Det 5:te fallet (HILL) var en dissekerande ruptur af högra förmakets vägg.

Bland de 8 valvulära fallen låg anevrismet i 4 fall i främre mitralfliken, 2 gånger med utgång ur vänstra kammaren vid eller ofvanför klaffseglets bas (LÖBEL, n:r 53, LAMBL), 2 gånger med sannolik utgång ur sinus Valsalvæ (LÖBEL, n:r 56, SIMON). I 2 fall låg det i en aortaklaff (bakre, V. DUSCH, högra, GALLIARD) med utgång ur klaffickan samt i 2 i septala trikuspidalfliken med utgång ur vänstra kammaren (LEGG, MONEY).

2. Etiologi.

Conditio sine qua non för uppkomsten af ett dissekerande hjärtanevrism är blodets inträngande antingen tvärt igenom det ena af de båda väfnadslager, som sedan skola begränsa kaviteten, eller på annan väg in mellan dessa. I båda fallen fordras en primär kontinuitetsrubbning.

Bland de patologiska orsaksmoment, som med blodtrycket samverka till åstadkommande af denna, tillkommer första rummet *endokarditerna* och naturligen företrädesvis de ulcerösa formerna af dessa.

Akut eller subakut ulcerös endokardit synes hafva förorsakat det primära genombrottet åtminstone i 22 af de 47 interparietala (+ septala) fallen. I ytterligare några fall, bland dem mitt eget, har ulcerös endokardit förefunnits men anevrismet synts vara äldre än denna. Äfven bland de valvulära dissekerande anevrismerna synes den ulcerösa endokarditen jämte abscessen spela hufvudrolen som etiologiskt moment. Naturligtvis är det

beträffande de interparietala företrädesvis de ur kammaren och på gränsen till sinus Valsalvæ i själfva klaffästet utgående fallen, som bero på ulcerös endokardit, men äfven vid primär lesion i angränsande del af sinus Valsalvæ kan orsaken vara en dit fortskriden endokardit (Jansen, Moore). Den akuta infektiösa endokarditen synes med lätthet kunna utbreda sig, så långt rotstrukturen når på aorta, såsom händelsen var med den sekundära, ulcerösa endokarditen i mitt fall. Men äfven vid genombrott högre upp i aortaväggen för sinus Valsalvæ kan en akut endokarditisk beröringsinfektion från den sjuka klaffen vara orsak, hvarpå Habershons fall synes ge ett exempel, * under det att, som bekant, den så vanliga ateromatösa processen i aorta gärna upphör vid ingången till klaffickan. Detta sekundära öfvergripande på aorta af endokarditiska processer har blifvit påvisadt af bl. a. Richter[67]), hvilken särskildt framhåller dess betydelse för den spontana aortarupturen.

Utom i ett stort antal bland de nyss nämnda fallen af akut ulcerös endokardit har *kronisk endokardit* förefunnits och sannolikt stått i ett mera direkt orsaksförhållande till anevrismet i åtminstone 9 interparietala samt ett par valvulära fall. En kronisk endokardit kan på flere sätt tänkas underlätta en ruptur eller perforation genom blodtrycket. Först och främst kan den ge upphof till regressiva nutritionsrubbningar i väfnaden, bl. a. till ateromatösa härdar och sårbildningar, liknande dem vid kron. aortit (kron. ulcerös endokardit, endocarditis ulcerosa atheromatosa Orth). Måhända ge, förutom Galliards, Quains och Fingers fall exempel härpå. För det andra inträffar säkert i många fall af kron. endokardit ej blott en verrukös utan äfven en ulcerös akut exacerbation, som sedan läkes och anatomiskt flyter samman med den kroniska processen, ja den kroniska förändringen i klaffapparaten torde ibland från början varit utgången ur en mindre malign, akut eller subakut, ulcerös endokardit, som gått till relativ hälsa, såsom särskildt v. Buhl framhållit. På något af de sist nämnda sätten torde Holls, Kidds 4:de fall (n:r 37) och Lambls fall böra tolkas, såvida det först nämnda ej var en pågående akut ulcerös endokardit. Kidd anser nämligen, att anevrismet i hans fall beror på endokarditen och ej på den samtidiga ateromatosen i aorta. Arnott synes äfven antaga en akut ulcerös början i sitt gamla fall, ehuru det

* I Moxons fall hade på samma sätt uppkommit ett särskildt aorta-anevrism.

ej tyckes ha visat någon påtaglig kron. endokardit. Af de orsaksmoment, Duroziez sätter i fråga, synes mig det, som hänför fallet till denna grupp, måhända ha största sannolikhet för sig. För det tredje kunna genom endokarditen uppkomna förkalkade massor i aortamynningen rent mekaniskt ledera väggen. Denna friktionens mekaniska betydelse framhålles af Kidd (n:r 35—36) samt af West (n:r 20—21), som mig synes dock med underskattande af infektionens betydelse, ty en vanlig ulcerös endokardit synes hafva varit med i Wests fall och i Kidds t. o. m. gifvit upphof till de lindrigt förkalkade vegetationerna. Slutligen kan en kronisk endokardit i aortaklaffarna indirekt befordra såväl anevrismbildningen som särskildt den initiala rupturen (vid utgångspunkt för anevrismet ur kammaren) genom tryckstegring inom kammaren. Detta är i synnerhet fallet vid *aortastenos*, som funnits i åtskilliga fall och i några tillskrifves större betydelse som orsaksmoment (Peacock, n:r 8 och 10, Jaccoud, Thoma). I samma riktning verkar också i allmänhet som ett bidragande orsaksmoment den väl oftast på föregående kron. endokardit beroende *hjärthypertrofien* specielt af vänstra kammaren, som omtalas i flertalet fall.

Som en mellanlänk i orsakskedjan mellan endokarditen och anevrismet torde stundom en *abscess* vara inskjuten. Emellertid måste här äfven möjligheten af en sekundär suppuration i anevrismet och dess vägg tagas i betraktande. Detta orsaksmoment torde vara möjligt vid alla former af dissekerande hjärtanevrismer. Tydligast påvisadt är det vid det valvulära (Löbel, n:r 53, Jansen), men har varit sannolikt äfven i andra fall, såsom i ett af Peacocks (n:r 4) och i Leroux's. Hit hör möjligen också Rokitanskys fall.

Näst efter endokarditen (inklusive hjärtabscessen) kommer väl i frekvens såsom orsak den *ateromatösa processen i aorta*, ehuru den måste stå långt tillbaka för den förra, då dess egentliga område ligger högre upp i kärlväggen än den del, hvarifrån i fråga varande anevrismer utgå. Denna orsak antages af Hope i hans 4 fall, var säker i det ena af v. Krzywickis (n:r 39), sannolik i Potains och antaglig äfven i ett af Wests fall (n:r 38) samt möjlig i Todds. I v. Krzywickis fans säkert och i Wests förmodligen *syfilis*. Syfilis förelåg sannolikt äfven i Picks fall med samma utgångspunkt för anevrismet, men aorta tyckes ej varit ateromatös. Troligen tyder ateromatosen i aorta hos Todds 36-årige patient (supare) också på syfilis.

I tredje rummet bland etiologiska moment torde väl få ställas ett *vanligt anevrism*, som föregått och genom sin ruptur framkallat det dissekerande, ehuru detta orsakssammanhang endast undantagsvis skulle kunna demonstreras. Ett litet brustet äkta anevrism från en sinus Valsalvæ eller den fibrösa hjärtbasen torde efter någon tid genom blodtrycket alldeles uppgå i det sekundära anevrismet och ej längre kunna skiljas från detta. Möjligen är PICKS fall exempel härpå. Så förklarar också v. KRZYWICKI sitt ena fall (n:r 25), där det ursprungliga anevrismet skulle berott på för trång och för tunnväggig aorta (hypoplasi). Två af de parietala fallen höra med visshet hit (BENNET, MURRAY), likaså två af de valvulära (LEGG, MONEY), där anevrismet låg i pars membranacea och antagligen var kongenitalt. I det ena fallet (medfödd?) syfilis. Kanske hör hit EWARTS etiologiskt dunkla fall, där reumatism föregått, men den mycket ateromatösa aorta hos den 36-årige mannen också synes antyda syfilis.

I CORVISARTS mycket gamla fall var mitralis förtjockad och ossifierad. I den knapphändiga notisen om GORDONS, saknas etiologisk uppgift. Den spontana hjärtrupturen i HILLS berodde på fettdeg. af myokardiet.

Trauma uppgifves som sannolika och enda orsaken i ett fall af septalt (THOMPSON) och ett af parietalt anevrism (HANNA).

För betydelse af travmatisk tryckstegring t. ex. i följd af kroppsansträngning såsom bidragande orsaksmoment saknas tillräckliga hållpunkter i sjukhistorierna, men möjligen skulle härpå kunna tyda den långt större frekvensen hos män än hos kvinnor. I 50 fall med uppgift om könet: 40 män och 10 kvinnor. Bland 26 fall med uppgift om yrket, var detta i 16 af beskaffenhet att kunna tänkas medföra större kropsansträngningar (arbetare 6, soldat 3, stenarbetare 2, tjänstflicka 2, kolbärare 1, bryggardräng 1, ridlärare 1), men naturligtvis uppges yrket företrädesvis i de fall, där det kan misstänkas vara af etiologisk betydelse. För det stora antal fall, som berott på akut ulcerös endokardit, torde i fråga varande orsaksmoment dessutom ej kunnat göra sig gällande.

De flesta fallen komma på den kraftigaste åldern. Bland 43 fall med åldersuppgift tillhörde *6* åldern 16—20 år, *11* 21—30 år, *15* 31—40 år, *4* 41—50 år, *3* 51—60 år; i *1* var åldern 5 år, (kongenit. an. i pars membr.), i *1* 9 år och i *2* öfver 60 år.

3. Patologisk anatomi.

Läge och utgångspunkt hafva redan i förväg blifvit behandlade, då de erbjödo viktiga synpunkter för etiologien.

Med afseende på kavitetens *form* är det s. k. säckformiga anevrismet, naturligtvis ofta med större eller mindre oregelbundenheter och variationer, den förhärskande typen, och detta redan i flertalet färska fall. Detta synes för de *interparietala* och *septala* anevrismerna, hvilka framställningen tilsvidare uteslutande skall afse, tyda på ett ganska stort motstånd mot blodets isärsprängande af vägglagren, såsom i det föregående (afd. II, s. 29) redan blifvit påpekadt. Dock finnas äfven fall, där formen mera rättat sig efter utbredningen af den preformerade bindväfsprickan mellan de anlödda hjärtväggarna eller af de sammansmälta septalbladen. Det vackraste exemplet på det förra erbjuder ARNOTTs fall, där anevrismet tunnelformigt gick genom hela spat. periaort. med en förträngning i dess isthmusdel, och på det senare PICKs fall, där anevrismet tyckes flackt ha utbredt sig mellan båda bladen af kammarskiljeväggen i hela dess utsträckning. En ganska fullständig utbredning inom conusdelen af bindväfsrummet visar ett af KIDDs fall (n:r 37). Ibland ha jämte en hufvudkavitet funnits smalare utlöpare från denna i någon sträcka af bindväfsrummet kring aortaroten. Så genom isthmusdelen i ett annat af KIDDs fall (n:r 36), där tillika en annan förlängning dök ned mellan bladen af kammarseptum. — I MAIERs fall bestod anevrismet endast i en »ulcerös kanal». I MOOREs bildade det en treflikig tumör, o. s. v.

Utrymme har anevrismet beredt sig dels genom ett mera diffust aflägsnande från hvarandra af de väggbildande väfnadslagren eller kavitetväggarna, dels genom starkare inbuktning i någon eller flere af angränsande kaviteter. I förra fallet blir anevrismkaviteten mera förträngd i en riktning, afplattadt säckformig. Detta synes ha varit fallet med flertalet af de septala anevrismerna i kammarseptum och deras ofvan liggande interparietala delar, vare sig de utgått ur vänstra kammaren eller aorta. Så särskildt i PICKs och i KIDDs sista fall med större utbredning inom septum. Men när en starkare utbuktning här förekommer, sker den åt högra kammaren i dess conus art. (FINGER, V. KRZYWICKI, n:r 39, och WEST, n:r 38).

Två af dessa fall utgingo från sinus Vals., det tredje (FINGERS) från platsen för klaffästet, öppet både mot kammaren och aorta. (Jfr afd. II, s. 25). Däremot är en större eller mindre inbuktning mot förmakskaviteterna, endera eller båda alt efter läget, regel för anevrismerna i förmaksdelen af spatiet antingen af anevrismkaviteten i sin helhet eller i form af en särskild, »vårtformig» förlängning däraf. Betydligare intrång på högra förmaket gjorde anevrismet i JANSENS och EWARTS fall, på det vänstra i SHILLITOS och GOODFELLOWS, på båda i ARNOTTS. Inbuktningar i aorta eller vänstra kammaren äro sällsynta och förutsätta utgångspunkt i motsatt kavitet. Så var aorta förträngd i ARNOTTS fall och dess vägg lindrigt inbuktad i ett af PEACOCKS (n:r 10), hvaremot DUROZIEZ' fall (liksom HANNAS parietala) framkallade betydlig inbuktning mot kammarkaviteten. Mot hjärtsäckskaviteten utbuktade anevrismet i många bland fallen från förmaksdelen af spatiet, t. ex. i mitt eget, samt i några från conusdelen. I betydligare omfång insköto i hjärtsäcken anevrismerna i ARNOTTS, det ena af v. BUHLS (n:r 17) och af v. KRZYWICKIS fall (n:r 39) samt i de fall, där anevrismet till större del låg i spatiets vänstra öppning.

Enkelt har det dissekerande anevrismet varit i alla fall utom HÉRARDS, där två kaviteter funnos, och JANSENS, där sannolikt ett dissekerande klaffanevrism fans jämte det interparietala, samt, om man så vill, PEACOCKS fall n:r 4, där anevrismet torde anlagts dubbelt.

Storleken växlar i de flesta fall mellan en hassel- eller spansknöts och en valnöts eller ett dufäggs omfång. I ett af v. BUHLS (n:r 17) var hufvuddelen stor som en borsdorferrenett. I KIDDS sista fall var den oregelbundna kaviteten vid och nedträngde inemot halfannan tum i kammarseptum. I ett af WESTS (n:r 38) bildade anevrismet en cirkulär uppdrifning i högra kammaren, godt 1 1/2 tum (3 3/4 cm.) i genomskäring, och i SHILLITOS insköt det i vänstra förmaket med 1/2 ankäggs omfång. I ett af HOPES var det äggstort. I v. KRZYWICKIS ena fall (n:r 39) bildade anevrismet en valnötstor framhvälfning i högra kammaren och en hönsäggstor i hjärtsäcken. I ARNOTTS var den anevrismatiska kanalen 4 finger vid och hade en diameter af 5—7 cm.

I färska fall har *mynningen* form antingen af en mera rundad, ulcerös perforation eller af en aflång ruptursspricka. Det förra synes vara det vida vanligare. Kanten är då stundom

angifven som trasig och besatt med vegetationer. I PELVETS fall funnos 3 ulcerösa perforationer, som ledde in i anevrismet, och i ett af PEACOCKS (n:r 28) funnos 2 ingångsöppningar från kammaren. Exempel på en färsk ruptur af aortaroten synes MOXONS fall erbjuda. I ett annat af PEACOCKS (n:r 4) bildade likaledes ruptur — från aortasidan — af 2 klaffästen ingångar till det ursprungligen dubbla anevrismet. I ett af v. BUHLS fall (n:r 33) utgöres ingången till anevrismet af en glappande spricka i hjärtats längdriktning under och mellan 2 aortaklaffar, men möjligtvis afses därmed endast remnan i den vid mynningen belägna vegetationsmassan.

När anevrismet blir äldre, tenderar mynningen naturligtvis att af blodtrycket småningom vidgas och antaga en mer cirkelrund eller åtminstone oval form med afglattad kant. Mitt fall synes vara ett godt exempel på denna afrundning af en ruptursprickas ändvinklar. Dock ges det äfven äldre fall med mer eller mindre tydliga spår af rupturkarakter hos ingångsöppningen, såsom den nedre rupturläppens bestånd i form af en fals i mynningens nedre omfång i mitt fall. THOMAS fall erbjuder ett vackert exempel på en äldre, genom ruptur uppkommen ingång från kammaren. Mynningen var där sprickformig, vertikal, af 10 mm. längd och 1—3 mm. bredd samt låg under och mellan de konvergenta vidfästningsränderna för den bakre och vänstra semilunarklaffen; kanterna förtjockade, svåliga, delvis förkalkade, fläckvis glatta, fläckvis usurerade. Med samma lokalisation var mynningen i ett af PEACOCKS fall (n:r 10) en liten halfmånformig öppning med förtjockade och indurerade kanter, och i ett af v. BUHLS subakuta fall (n:r 16) utgjordes den, äfven där lika belägen, af ett tvärrundt, äggformigt hål med skarpkantad, som med en mäjsel uthuggen rand. Den långsträckta formen i SHILLITOS fall, som af PEACOCK anses kroniskt, tyder måhända också på uppkomst ur en lineär ruptur. Vackra exempel på ingångsöppning i form af en lineär ruptur i a o r t a ge v. KRZYWICKIS båda fall. I det ena (n:r 39) utgjordes mynningen af en centimeterlång, tvärgående spricka med svåliga ränder, omgifven af en ateromatös härd, i det andra (n:r 25) var den en tväroval, sprickformig öppning med svåliga ränder.

Mynningen kan i färska fall vara ganska liten i förhållande till kaviteten. Så stod i MAGUIRES fall det dufäggstora anevrismet blott genom en liten ulcerös perforation i kommunikation med kammaren och var för öfrigt slutet. I äldre fall kan den

någon gång, som i EWARTS och mitt, ha en betydligare vidd. Störst var den väl i ARNOTTS urgamla fall, där den höll 5 cm. i genomskärning.

Hvarje verkligt dissekerande anevrism måste från början sakna en självständig *vägg*. De från omgifningen lånade väggarna framgå direkt ur utgångspunkten och läget, jämförda med den anatomiska framställningen i afd. II, (särskildt på s. 27—28) och behöfva därför här icke på nytt behandlas. Om när- eller frånvaron af egen vägg för anevrismet innehålla de kasuistiska publikationerna ofta ingen direkt upplysning, men där kaviteten är bildad efter ett färskt genombrott af väggen för det preformerade bindväfsrum, hvari den ligger, kan man naturligtvis utan vidare förutsätta saknaden af egen väggmembran. Detta synes ha varit förhållandet med flertalet af de sammanstälda fallen men är mer eller mindre uttryckligt framhållet endast i 9 eller 10 fall.

Vid längre tids bestånd torde väl alltid ett förtätadt bindväfslager utbilda sig på kavitetens vägg, vare sig den fortfarande ligger öppen för det cirkulerande blodet eller den afstänges därifrån genom trombbildning. Såsom PEACOCK[55, 58]), BOSTROEM[5]) och RINDFLEISCH[68]) visat, eger detta rum i de dissekerande aortaanevrismerna, där den nybildade väfnaden t. o. m. kan differentieras till en fullständig intima, som strukturelt ej kan skiljas från en vanlig, frisk eller sjuk intima. För de vanliga hjärtanevrismerna är det längesedan kändt, att de på sin insida kunna få nybildade endokardlager, t. o. m. i betydande antal och tjocklek (ROKITANSKY[69]), s. 454—455). Det är ju också just tillkomsten af en nybildad vägg, som med tiden förvandlar ett aneurysma spurium diffusum till circumscriptum. Det samma måste kunna blifva förhållandet med de dissekerande hjärtanevrismerna, hvilka från allmän patologisk synpunkt kunna räknas till de sist nämnda, falska anevrismerna. Däraf följer, att närvaron af en självständig väggmembran hos ett hjärtanevrism icke i och för sig utesluter dess egenskap af dissekerande, om läget, mynningens beskaffenhet eller andra förhållanden tala för dess uppkomst som sådant. Men naturligtvis är det just i dessa äldre fall svårare och väl stundom omöjligt att afgöra uppkomstsättet. (Jfr s. 12—13.)

I mitt fall fans åtminstone partielt en självständig, 1/2—1 mm. tjock bindväfsvägg, hvilken med stor sannolikhet var helt och hållet nybildad. Äfven i THOMAS fall fans en glatt, nybildad

bindväfsmembran af alldeles samma tjocklek och i FINGERS en glatt fibrös membran samt i THOMPSONS en tjock membran, som sammanhängde med vänstra kammarens endocardium genom mynningen. Af mera akut bildning och kanske ej als organiserade voro väl de särskilda väggmembraner, som omtalas af KIDD (n:r 36: en hvitaktig, skroflig beklädnadsmembran med spridda små vegetationer) och PEACOCK (n:r 4: abscessmembran?, n:r 28: kanske verklig bindväfsmembran).

Vidare omtalas kroniska förändringar i väggen i allmänhet utan uppgift om självständig sådan. Betydligast voro dessa i ARNOTTS mycket gamla fall, där anevrismets väggar voro 4—6 mm. tjocka, i stor utsträckning »förkalkade och besatta med benplattor och brosklik massa». Äfven i ett af HOPES fall var anevrismet »ossifieradt». I de tre öfriga fallen af samma författare var väggen fibrös, liksom i ett af KIDDS (n:r 37). I ett annat fall af KIDD (n:r 35), hvilket med all sannolikhet var subakut, voro väggarna »opaka och något fibrösa (fibroid)». I QUAINS fall träffades vid mikroskopisk undersökning af väggen intill den förändrade aortaklaffen tecken på kronisk inflammation, bl. a. nybildad bindväf. (Jfr också SHILLITO-PEACOCKS fall, n:r 8, och anmärkningen efter det samma.) Å andra sidan har väggen å ett mot hjärtsäcken eller en hjärtkavitet inbuktande parti stundom varit förtunnad ända till genomskinlighet.

Trombotiskt *innehåll* har funnits i många fall. I ARNOTTS var kanalen nästan fyld af fast adhererande, lagradt fibrin med ett centralt lager af färskare röd trombmassa, så att knapt något blod syntes ha funnit väg till anevrismet på sista tiden. I GORDONS fall var kaviteten likaledes fyld af en massa »organiseradt» fibrin och i QUAINS af »some broken down clot», hvilket innehåll genom mynningen fortsatte sig in i aorta i form af en half-valnötstor, vegetationslik massa af lefradt blod med ett tunt skal af fibrin, inneslutande en af klaffarna. I ett af v. KRZYWICKIS fall (n:r 39) fans en 3 cm. djup, lagrad trombbeläggning, och i ytterligare 8 eller 9 fall omtalas större eller mindre mängd trombotiskt innehåll. I öfriga saknades tromb eller framgår ej af uppgifterna, om sådan funnits.

I HABERSHONS fall var tromben stadd i varig smältning och i ett af PEACOCKS (n:r 4) innehöll kaviteten var, blandadt med koaguleradt blod. I LANCEREAUXS var väggen varbelagd, och i MAIERS träffades massor af mikrokokker i den ulcerösa kana-

lens vägg. I mitt fall mikrokokkvegetationer och variga infiltrat i delar af väggen och tromblagret.

Frånräknas de två fall, där anevrismet haft en dubbel eller tredubbel ingångsöppning från samma kavitet (vänstra kammaren), och där någon af dessa öppningar möjligen varit en sekundär ruptur, (samt således äfven den sannolikt postmortala kommunikationen med aorta i ett af dessa fall), har *ruptur af väggen* förekommit i 26 fall af de 47, altså i mer än halfva antalet. Den uppträder således vid dessa anevrismer långt oftare än vid vanliga hjärtanevrismer (frånräknadt de valvulära), där den är sällsynt, men ojämförligt mera sällan än vid dissekerande anevrismer i aorta, där den är långt öfvervägande regel. Rupturerna fördela sig på de skilda kaviteterna på följande sätt:

Oafgjordt om anevrismet utgått ur vänstra kammaren och brustit till aorta eller vice versa i		5 fall
Med utgångspunkt i vänstra kammaren har anevrismet brustit till		
aorta i	1 fall	
högra kammaren i	1 »	
vänstra förmaket i	2 »	
högra förmaket i	4 »	
högra kammaren och högra förmaket i . .	1 »	9 »
Med utgångspunkt i klaffästet har anevrismet brustit till		
vänstra förmaket i	1 fall	
vänstra förmaket och hjärtsäcken i . . .	1 »	2 »
Med utgångspunkt i aortakaviteten har anevrismet brustit till		
vänstra kammaren i	3 fall	
högra kammaren i	2 »	
högra förmaket i	3 »	
vänstra kammaren och högra förmaket i .	1 »	
båda kamrarna* i	1 »	10 »
		S:a 26 fall

A o r t a i n s u f f i c i e n s har således genom bristning af anevrismet åt olika håll uppkommit (eller en förut varande för-

* Potains fall: Säkert till högra kammaren, till den vänstra något osäkert till följd af den oklara beskrifningen.

stärkts) i icke mindre än 16 fall, och diverse abnorma kommunikationer mellan hjärtkaviteter ha etablerats i många fall.

Rupturen har varit dubbel: till samma kavitet i 2 fall, till skilda kaviteter i 3 eller 4 fall.

Högst anmärkningsvärdt är, att den omedelbart dödande rupturen till hjärtsäcken bland alla 47 fallen inträffat blott en enda gång (DESPAIGNE), ehuru väggen mot hjärtsäcken i flere fall varit genomskinligt tunn, och ruptur dit synts hota. QUAINS uppgift om sannolikt genombrott till hjärtsäcken i hans fall synes vara oriktig. Denna sällsynthet af ruptur utåt står i skarp motsats till förhållandet vid de dissekerande aortaanevrismerna, som i regel hastigt döda genom snart inträffande ruptur äfven af vägglagren utanför anevrismet. Denna motsats får endast till en del sin förklaring af det djupare läget hos de i fråga varande hjärtanevrismerna (jfr afd. II, s. 29).

Beträffande formen af rupturöppningen är den här liksom i andra anevrismer i färskt tillstånd antingen mera rundad, då perforationen är resultat af en progressiv atrofi hos ett parti af väggen (DUROZIEZ), eller sprickformig vid lineär ruptur (MAIER, DESPAIGNE, förmaksrupturen). Härtill kommer en tredje form för genombrottet, den ulcerösa eller suppurativa, beroende på infektion af väggen från samtidig akut endokardit (HÉRARD, DESPAIGNE, hjärtsäcksrupturen?). Äldre perforationer visa motsvarande sekundära förändringar till de primära mynningsrupturernas (THOMPSON).

Många fall ge ingen bestämd hållpunkt beträffande rupturens ålder. I några var den alldeles färsk, såsom i JANSENS, DESPAIGNES, ett af v. KRZYWICKIS (n:r 25) och HOLLS, där den uppfattades som närmaste dödsorsak. Troligen var detta fallet äfven i PICKS samt i det andra af v. KRZYWICKIS (n:r 39) och i WESTS fall (n:r 38) med tämligen hastig död. Att döma af sjukhistorien är det sannolikt, att i WESTS fall den af köttiga vegetationer omgifna perforationen till högra kammaren från ett anevrism ur sin. Vals. aortæ uppkommit i följd af en kroppsansträngning och var 5 dagar gammal. Den 3-pennystora öppningen till vänstra förmaket i SHILLITOS fall synes efter anamnesen ej kunna varit mer än högst 16 dagar gammal, kanske var den mycket färskare. I THOMPSONS fall voro däremot perforationerna till högra kammaren af ett anevrism från den vänstra säkert ganska gamla (dilatation och hypertrofi af conus

art. dexter). Så har väl ock varit förhållandet i en del fall, där anevrismet kommunicerat både med aorta och vänstra kammaren samt utgångspunkten varit oviss.

Rupturöppningarna betecknas i allmänhet som små, i några fall anges de som hampfrö- till linsstora. De fall af intrakordial ruptur, som ansetts dödande, synas ej hafva hört till de större: 2 små rupturöppningar i HOLLS fall, en linsstor perforation i v. KRZYWICKIS, en liten remna i JANSENS (alla till högra förmaket med utgång för anevrismet i HOLLS fall ur vänstra kammaren och i de båda andra ur aorta). Närmare uppges storleken i några fall: förmaksöppningen var i DESPAIGNES en 3 mm. lång och i MAIERS en nära 2 cm. lång spricka, vid mera rundad form har den varit ärtstor i 3, 8 mm. i ett, lillfingervid i ett och 3-pennystor i ett (SHILLITO). Af de båda gamla perforationerna till högra kammaren i THOMPSONS fall var den ena korppennvid, den andra triangulär med 9 mm:s sida.

Uppkomsten af dessa anevrismer måste väl alltid tänkas mer eller mindre akut, men deras ringa benägenhet att brista utåt möjliggör här relatift oftare än vid de dissekerande aortaanevrismerna en längre *duration*, om icke de samtidiga, ofta mycket grava förändringar, som betingat deras uppkomst, förr döda patienten. Den öfvervägande säckformen visar, såsom förut är påpekadt, att de äro mindre progressiva och sannolikt mindre våldsamt uppkommande än de nyss nämnda aortaanevrismerna, och antagligen bli de mången gång snart stationära, få sin vägg förstärkt genom bindväfsnybildning och öfvergå i kronisk typ. Vilkoret för detta fortbestånd är här icke — såsom vid de dissekerande aortaanevrismerna — ett sekundärt inbrott i den fysiologiska blodbanan, och detta hotar här tvärtom patientens lif, då det åstadkommer abnorm förbindelse mellan skilda hjärtkaviteter med cirkulationshinder och eventuelt blandning af arterielt och venöst blod.

Början synes icke vara så allarmerande, som den oftast är vid de dissekerande aortaanevrismerna, och på anevrismets uppkomst möjligen beroende symptom blanda sig i sjukhistorien med bilden af grundlidandet, så att tidpunkten för uppkomsten ej låter närmare bestämma sig. Sannolikt kan början i en del fall vara rent af smygande och inträffa midt under skenbar hälsa (v. KRZYWICKI, n:r 39). Om SHILLITOS fall, såsom PEACOCK är böjd antaga, varit af kronisk natur, synes det icke

föranledt några hjärtsymptom förr än de sista 16 dagarna, och de då inträdande anfallen af prekordial oppression, hvilka inledde de objektiva förändringarna, skulle då liksom dessa hänföra sig uteslutande till den akuta endokarditen och perforationen af anevrismet. Emellertid synas sjukhistorierna liksom de anatomiska förhållandena ge vid handen, att anevrismet i många af de samlade fallen varit af kort duration. I de fall, där anevrismet påtagligen berott på en ulcerös endokardit, har denna, möjligen med undantag af några subakuta fall (v. BUHL, KIDD), ej kunnat vara synnerligt gammal, och i ett par ha de första hjärtsymptomen eller sjukdomen uppträdt först 2 till 3 veckor före döden (MAIER, DESPAIGNE). Å andra sidan finnas icke så få, mer och mindre kroniska fall. Hit höra ganska säkert ARNOTTS, ett af PEACOCKS (n:r 10), EWARTS, THOMAS, mitt, FINGERS, THOMPSONS, ett af KIDDS (n:r 37) och ett af KRZYWICKIS (n:r 39) samt HOPES 4 fall. Möjligen äro att räkna hit äfven det andra fallet af KRZYWICKI, PICKS, DUROZIEZ's, WESTS sista och GORDONS fall. Mycket kroniska voro ett af HOPES och framför alt ARNOTTS fall. Det trauma, som torde varit orsak i THOMPSONS, hade inträffat 8 till 9 år före döden, hvilken duration ej häller motsäges af de anatomiska företeelserna.

Af samtliga 47 fallen torde 22 vara att uppfatta som akuta eller subakuta, 13 till 18 som kroniska; återstående 7 till 12 fall äro i detta afseende obestämda.

De anatomiska *följderna* af anevrismet äro i hufvudsak dels sådana, som bero af dess inverkan på omgifningen såsom tumör, dels de som betingas af väggens ruptur. I förra afseendet framkallar anevrismet förskjutning af angränsande delar, såsom aorta i mitt fall, eller förträngning af nästliggande kaviteter. I några fall synas genom anevrismerna framkallade förträngningar af kaviteter eller mynningar varit af betydelse. I ARNOTTS fall förträngde det gamla ringformiga anevrismet betydligt aortas och pulmonalarterens mynningar samt båda förmaken, dock utan att dessa förträngningar medfört andra påfallande förändringar i kaviteternas vidd och väggarnas tjocklek än en måttlig hypertrofi af vänstra kammaren. Äfven i DUROZIEZ' fall var conus aorticus förträngd genom det valnötstora, inbuktande anevrismet, som dock genom sin (möjligen blott ett par dagar gamla?) ruptur tillika öppnade en falsk väg för kammarblodet till aorta (altså äfven aortainsuffi-

ciens). Hjärtat var enormt med i synnerhet dilaterade, förhållandevis ej så hypertrofiska kamrar. En viss grad af aortastenos torde väl också ha uppstått i QUAINS fall, ej genom anevrismet själft men genom den därifrån fortsatta, dock antagligen ganska färska trombbildningen i ostiet (hjärthypertrofi till följd af kronisk endokardit, men inga hjärtsymptom under lifvet). Förträngning af conus dexter genom anevrismet måste ha funnits i FINGERS, ett af WESTS (n:r 38) och KRZYWICKIS ena (n:r 39) fall. I FINGERS nämnes ingen särskild hypertrofi eller dilatation af högra hjärthalfvan, men i WESTS var den starkt dilaterad och i KRZYWICKIS var högra kammaren dilaterad samt lätt hypertrofisk (i båda fallen tillika regurgitation till högra kammaren från aorta genom en dock sannolikt blott några dagar gammal ruptur af anevrismet; i WESTS synechia pericardii). Starkare förträngning af högra förmaket omtalas i EWARTS och af det vänstra i SHILLITOS fall, där tumören tillika ansågs hindra fullständig slutning af valv. mitralis, liksom af tricuspidalis i ett af v. KRZYWICKIS fall (FIEDLER).

Om den genom ruptur af anevrismet så ofta inträdande aortainsufficiensen med regurgitation dels åt vänstra kammaren, dels åt andra håll är redan förut taladt, likasom om abnorma kommunikationer mellan hjärtkaviteter i följd af ruptur. Dessa medföra naturligtvis cirkulationshinder af olika art och grad, på hvilka respektive hjärtdelar efter någon tid svara med hypertrofier och dilatationer, som komplicera möjligen förut bestående förändringar af samma beskaffenhet i följd af klaffel eller andra orsaker. Särskildt framhålles hypertrofi och en ofantlig dilatation af conus dexter i THOMPSONS fall med gammal perforation till högra kammaren af ett septalanevrism, utgånget från den vänstra.

Om också i allmänhet icke omedelbart dödsbringande, äro dessa sekundära rubbningar, särskildt perforationen med dess följder, naturligtvis icke likgiltiga för patientens hälsa, utan torde i betydelse ungefär motsvara liknande effekter af andra organiska hjärtfel, medfödda eller förvärfvade, hvartill här kommer, att de i regel träffa redan på annat sätt sjuka hjärtan. Att ruptur dock stundom kan bli omedelbar dödsorsak är förut framhållet. Särskildt måste detta alltid vara fallet med den lyckligtvis sällsynta rupturen till hjärtsäcken.

Tillfälligtvis torde anevrismet genom trombbildning kunna bli en källa för embolism. En tillfällig följd af anevrismet

är på sätt och vis äfven den perikardit, som i en del fall, såsom mitt, uppstår genom infektion af den mot hjärtsäcken liggande anevrismväggen. Däremot är en kronisk adhesiv perikardit öfver anevrismet här — till skilnad från vanliga hjärtanevrismer — undantag och endast delfenomen af en allmän syneki, som ej synes ha utgått från anevrismet.

Bland öfriga *komplikationer* från hjärtat komma naturligtvis främst de i så nära kausalsammanhang med anevrismerna stående endokarditerna. Endokardit, kronisk, akut eller båda delarna, synes ha förelegat i åtminstone 33 fall af de 47. Akuta klaffanevrismer omtalas i några fall, ett samtidigt hjärtväggsanevrism — med det sällsynta läget i högra kammaren — i Picks fall, samtidigt akut aortaanevrism i Moxons och multipla kärlanevrismer i Thompsons.

Hvad slutligen *dödsorsaken* beträffar har den endast i fyra fall af författarne uppgifvits direkt bero af anevrismet, näml. dess ruptur (se ofvan). Sannolikt står, såsom redan nämndt, den mer och mindre hastiga döden äfven i Picks, ett af Krzywickis (n:r 39) och ett af Wests (n:r 38) fall i samband med intrakordial bristaf anevrismet. Misstänkta i detta afseende äro också Duroziez', Potains och Shillitos fall. I de allra flesta fall synes hjärtsjukdomen i sin helhet ensam eller i förening med komplikationer varit dödsorsak. Endast i Arnotts fall med uteruskräfta, akut peritonit och akut pnevmoni samt i ett af Peacocks fall (n:r 10) med en akut larynxaffektion tyckes dödsorsaken varit oberoende af hjärtats tillstånd.

Påfallande är den jämförelsevis stora frekvensen af hastiga eller plötsliga dödsfall vid dessa anevrismer. I ungefär hälften af de fall, som lemna någon uppgift om dödssättet, nämnes döden plötslig eller åtminstone mer eller mindre hastig. Detta förhållande jämte den omständigheten att i så godt som alla dessa fall träffats rupturer af anevrismet, hvilka af beskrifningen att döma kunnat vara färska, tyder måhända på en större rol för dessa anevrismer som dödsorsak, än författarne i de särskilda fallen tillerkänt dem.

Det skulle nu återstå att nämna något om de parietala och de valvulära dissekerande anevrismernas patologiska anatomi.

De *parietala* äro för fåtaliga och sins emellan för olikartade samt delvis äfven för osäkra att tillåta några allmängiltiga slutsatser. Hills fall, där anevrismet, af sjukhistorien

att döma, var 1 dygn gammalt, är af särskildt intresse därför att det visar, huru en dissekerande hjärtruptur om ock såsom yttersta sällsynthet dock *kan* gestalta sig, både kliniskt och anatomiskt, fullkomligt analogt med det vanligaste förloppet vid de dissekerande aortaanevrismerna. HANNAS gamla fall slår möjligen en brygga till de interparietala (jfr DUROZIEZ' fall), men låter liksom CORVISARTS likaledes mycket gamla fall endast gissningsvis förklara sig som beläget mellan ursprungligen från hvarandra lösslitna lager af den fria hjärtväggen, utan att dessa lager numera kunna närmare bestämmas. De båda återstående (BENNET, MURRAY) äro uppenbart dissekerande anevrismer i hjärtväggen under epikardiet, men ha i fråga om mynning och ursprung föga med hjärtat att skaffa.

Af de *valvulära* voro de båda i *tricuspidalis* (LEGG, MONEY) antagligen från början och möjligen fortfarande vanliga anevrismer i pars membranacea septi, hvilka trängt in mellan bladen af klaffens där fästade flik. Så kan däremot icke varit förhållandet med MOORES delvis hit hörande fall, om det nu verkligen låg mellan klaffbladen. I MONEYS fall var anevrismet brustet vid spetsen.

Af de båda anevrismerna i *aortaklaffar* var v. DUSCH's hasselnötstort, beläget mellan bakre klaffens lameller men hufvudsakligen inbuktande i kammaren, föga i klaffickan; mynningen sprickformig, ingen ruptur åt kammaren; klaffbladen uppluckrade, sköra; innehåll fibrin och kalkkonkrement; — kron. och akut (?) endokardit, hjärtabscess. I GALLIARDS fall ärtstor mynning med söndriga kanter, likaledes mot klaffickan, oregelbunden anevrismficka mellan klaffbladen, divertikelartadt fortsatt i muskelväggen; ruptur till kammaren; väggen tapetserad med ateromatösa plaques; dessutom ett par små, började klaffanevrismer; kronisk ateromatös endokardit.

Bland de 4 eller 5 (JANSEN) fallen från *mitralis*, hvilka alla lågo i den *främre fliken*, voro i LÖBELS äldre fall och i LAMBLS anevrismerna öppna endast mot kammarkaviteten, hvadan de måste utgått ur denna. I LÖBELS fall visade samtidigt flere, delvis brustna abscesser, af hvilka en med flere fina gångar fortsatte sig mellan lamellerna af en aortaklaff, ganska tydligt anevrismets patogenes. Författaren härleder detta också ur en abscess, som brustit vid basen af mitralfliken, hvarifrån abscessen resp. anevrismet sänkt sig ned mellan klaffbladen. Det silformiga genombrottet af kammar-

lamellen på ett linsfröstort, skrofligt, förtjockadt ställe var sannolikt en sekundär ruptur, kanske i följd af en här lokaliserad akut endokarditisk härd. I båda fallen låg mynningen således högt upp vid basen af mitralis eller tätt under aortaklaffarna (LAMBL), och anevrismet, som bildats af det systoliska kammartrycket, hade i LÖBELs fall hvälft sig fram endast åt förmakssidan på sådant sätt, att det lyftade förmakslamellen till en hasselnötstor, anevrismatisk säck. I LAMBLs kroniska fall däremot, hvilket tyckes erbjuda ett vackert exempel på ett totalt dissekerande klaffanevrism, var icke blott förmakslamellen lyftad i flere flacka, kullriga förhöjningar, utan hela klaffseglet »uppblåst» med ett stort antal säckformiga utbuktningar på kammarsidan. Detta förhållande, som i förstone synes paradoxalt, då samma kammartryck måste ha verkat på båda sidor af lamellen, får sin tillfredsställande förklaring däraf, att papillarmusklernas senor fästade sig på de säckformiga utbuktningarnas toppar. Kammarlamellen har efter lossnandet från förmaksbladet kunnat ge efter för sensträngarnas systoliska spänning och därigenom inbuktats mot kammaren, under det blodet inpressades mellan bladen. Innehåll: i LÖBELs fall fast fibrinmassa, i LAMBLs flytande blod. I LÖBELs fans akut och i LAMBLs kronisk endokardit.

I JANSENS fall gåfvo de subendokardiala, delvis variga härdarna sannolik förklaring till klaffanevrismets uppkomst: abscess mellan klafflamellerna, bristning till vänstra kammaren, säckformigt anevrism, sekundär ruptur af förmaksbladet.

I SIMONs fall fans, förutom de gifvetvis sekundära kommunikationerna med vänstra förmaket, förbindelse både med kammaren och aorta i sinus Vals. Med rätta antager SIMON den ärtstora mynningen till aorta vara anevrismets utgångspunkt. Den betydliga öppningen mot kammaren måste — synes mig — ha uppstått under kammardiastole och genom aortatrycket i anevrismet, efter som dess kanter voro omrullade utåt (mot kammarkaviteten), hvilket naturligtvis icke hindrar, att efter uppkomsten af denna kommunikation kammartrycket under systole bidragit att förstora anevrismet genom förmakslamellens ytterligare utbuktning mot förmaket. Innehåll: fasta, gulaktiga fibrinkoagel.

Mindre klart ställer sig patogenesen i LÖBELs andra fall, hvars natur af dissekerande anevrism också är mindre viss. Emellertid synes den ärtstora kammarmynningen vara för liten

i förhållande till det kastanjestora anevrismet, om det skulle tänkas vara ett vanligt, i synnerhet ett akut, klaffanevrism (jfr s. 10), och dess fistulösa inträngande i en aortaklaff med perforation af denna läte väl svårligen förena sig med detta antagande. Tänker man sig däremot en abscess i främre mitralfliken i samband med den akuta endokarditen med bristning vid flikens bas (till en sinus Valsalvæ? ej tydligt af framställningen hvart perforationen gick), anevrismbildning genom blodtrycket (från aorta?), direkt genombrott till vänstra kammaren med ytterligare förstoring af anevrismet genom det direkta kammartrycket, torde fallet bli enklast förklaradt. Det skulle således vara en motsvarighet till Simons fall eller möjligen till Löbels äldre och Lambls. Säcken var tvåflikig med sprickformiga rupturer åt förmakssidan.

Hvad slutligen det *kliniska* beträffar, har jag i referaten af de särskilda fallen i korthet tagit med det väsentliga af sjukberättelserna, så vidt det synts stå i samband med hjärtförändringarna. Afsikten därmed har varit att belysa de anatomiska förändringarna, särskildt deras orsaker och ålder, samt att därigenom i någon mon kunna kontrollera den anatomiska uppfattningen. Uppenbart förekommo i åtskilliga fall, liksom i mitt eget, under lifvet fysikaliska tecken, som böra tillskrifvas anevrismet som sådant eller af dess bristning beroende sekundära förändringar. Att söka utföra någon analys af dessa symptom eller i allmänhet att söka separera det dissekerande hjärtanevrismets kliniska bild från komplicerande förändringars har emellertid icke ingått i planen för detta — så vidt jag vet — första arbete öfver ämnet. Det vill endast vara ett försök till preliminär utredning af i fråga varande anevrismers patologiska anatomi.

Literaturförteckning.

De arbeten, som ej varit tillgängliga i original, utmärkas med * framför författarenamnet.

1. ARNOTT, H.: Aneurysm of the left ventricle of the heart etc. — Trans. of the Pathol. Society of London, vol. 19, 1868, s. 149.
2. *BEAUCHENNE: Bull. de la Faculté (Société?) de méd. T. II, 1810, s. 38. — Refer. af DURAND, literaturfört. n:r 11, s. 16 o. THURNAM, literaturfört. n:r 79, s. 381.
3. BENNET: Aneurysm of the aorta. — Dubl. quart. Journ., vol. 44, 1867, s. 444.
4. BIACH: Ueber Aneurysmen an den Herzklappen. — Med. Jahrbüch. der k. k. Gesellsch. d. Aerzte, Wien 1878, s. 181.
5. BOSTROEM: Das geheilte Aneur. dissecans. — Deutsch. Arch. f. klin. Med., b. 42, 1887—88, s. 33.
6. *BRESCHET: Recherches et observ. sur l'anévr. faux consécut. du coeur. Paris 1827. — Ref. af THURNAM, lit. n:r 78, CRAIGIE, lit. n:r 9, s. 390, m. fl. förf.
7. V. BUHL: Beitrag z. pathol. Anat. der Herzkrankh., II. Entzündl. Defecte am Sept. ventr. u. anderen Stellen der Herzbasis. — Zeitschr. f. Biologie, b. 16, 1880, s. 253.
8. *CORVISART: Sur les maladies du coeur, 3:me éd. Paris 1818, s. 282. — Ref. af CRAIGIE, lit. n:r 9, s. 360.
9. CRAIGIE: Observations and cases illustrating the nature of false consec. an. of the heart. — Edinb. med. and surg. Journ., vol. 59, 1843, s. 356.
10. DESPAIGNE: Endocardite ulcéreuse etc. — Progrès médical, 2:e sér. T. III, 1886, s. 863.
11. DURAND: Des anévrysmes des sinus de Valsalva à développement intra-cardiaque. Thèse. Lyon 1883.
12. DUROZIEZ: Mémoire sur les anévr. du coeur et des valvules. — Gaz. des Hopitaux, 1872, s. 782. — Obs. I:re. An. sigmoïdo-ventric. gauche etc. Anf. st., s. 789.
13. V. DUSCH: Mittheil. eines Falles v. Aneur. einer Semil.-klappe d. Aorta. — Zeitschr. f. rat. Med., b. 10, 1851, s. 220.

14. EWART: Intra-cardiac an. at the root of the aorta etc. — Trans. Pathol. Soc. Lond., vol. 31, 1880, s. 95.
15. FIEDLER: Jahresber. d. Gesellsch. f. Natur- u. Heilk. in Dresden 1865—66, s. 123.
16. FINGER: Prager Vierteljahrschr. für d. prakt. Heilk. 1850, b. 2, Ergänzungsbl., s. 21.
17. GALLIARD: Anévr. valvulaire aort. — Progrès méd., t. VIII, 1880, s. 997. — Ref. af SERGENT, lit. n:r 72, s. 555, efter LAURAND, lit. n:r 37.
18. GOODFELLOW: Aneurysmal pouch etc. — Trans. Pathol. Soc. Lond., vol. 23, 1872, s. 53.
19. *GORDON: Brit. med. Journ. 1874 (?? ej återfunnet på anf. st.). — Ref. af DURAND, lit. n:r 11, s. 37.
20. HABERSHON: Pericarditis etc. False aneur. of the left ventricle etc. — Trans. Pathol. Soc. Lond., vol. 6, 1855, s. 106.
21. *HANNA: Dubl. Journ. of med. science, 1835, s. 80. — Ref. i SCHMIDTs Jahrb. I. Supplement-B., 1836, s. 383. Äfv. THURNAM, lit. n:r 79, s. 382.
22. HENLE: Handb. der Gefässlehre des Mensch., II. Aufl., 1876.
23. HÉRARD: Endocardite ulcéreuse à forme pyohémique. — Gaz. des Hopitaux, 1865, s. 273 & 277.
24. HILL: Case of dissecting rupture of the heart. — Brit. med. Journ., 1873, I, s. 403.
25. *HOLL: Med. Times and Gaz. April 1852. — Ref. i SCHMIDTs Jahrb. b. 75, 1852, s. 306.
26. HOPE: Grundzüge der path. Anat., tysk edit. af KRÜGER, Berlin 1836, s. 104.
27. HOPE: A Treatise on Diseases of the heart etc., III Ed., London 1839, s. 320.
28. JACCOUD: L'Union méd. T. 30, 1866, s. 308.
29. *JANSEN: Nederl. Lancet, jul.—aug. 1853. — Ref. i SCHMIDTs Jahrbüch., b. 82, 1854, s. 184 samt BIACH, lit. n:r 4, s. 203.
30. KIDD, P.: Four cases of cardiac aneurysm. — Trans. Path. Soc. Lond., vol. 36, 1885, s. 27.
31. KLEIN, G.: Zur Aetiol. der Aneur. der Pars membr. septi ventr. — VIRCH. Arch., b. 118, 1889, s. 66.
32. V. KRZYWICKI: Das Sept. membranac. ventr. cord. etc. — ZIEGLERs Beiträge z. path. Anat., b. 6, 1889, s. 465.
33. *LAMBL: Aus dem Franz Josefs Kinderspit. zu Prag. Beobacht. u. Studien aus dem Geb. d. pathol. Anat. u. Histol., 1860. — Ref. af BIACH, lit. n:r 4, s. 208, 15. Fall.
34. *LANCEREAUX: Gaz. médicale de Paris, 1862. — Anföres af LOP, lit. n:r 42.
35. LANCEREAUX: Des endocardites, et notamment de l'endocardite végétante ulcéreuse. — Arch. gén. de méd., 1881, vol. I, s. 389.
36. LANCEREAUX: Traité d'anat. pathol., t. II, Paris 1879—1881, s. 752.

37. *LAURAND: Anévrysmes valvul. du coeur. Thèse. Paris 1881. — Anf. af SERGENT, lit. n:r 72.
38. LEGG, J. WICKHAM: On cardiac aneurysms. — Med. Times and Gaz. 1883, vol. II, s. 199.
39. *LEROUX: Bull. de la Soc. anat., 4 sér., II, 1878, s. 64. — Ref. i SCHMIDTs Jahrb., b. 197, 1883, s. 24.
40. LETULLE: Anat. pathologique, Paris 1897, s. 101.
41. LINDMAN: Deutsch. Arch. f. klin. Med., b. 25, 1880, s. 498.
42. LOP: Contribution à l'étude des anévr. du coeur. — Revue de méd., XII, 1892, s. 561.
43. LUSCHKA: Anat. d. Mensch., b. 1, afd. II, 1863, s. 383.
44. *LÖBEL: Oesterr. med. Jahrb., Wien 1843, b. 33 — enligt BIACH, lit. n:r 4, s. 195. 8. Fall.
45. *LÖBEL: Jahresber. des k. k. allg. Krankenh. zu Wien, 1870. — Ref. af BIACH, lit. n:r 4, s. 223. 30. Fall.
46. MAGUIRE: Interstit. an. of the interauric. sept. — Trans. Path. Soc., Lond., vol. 38, 1887, s. 100.
47. MAIER, RUD.: Ein Fall v. primärer Endocard. diphtherit. — VIRCH. Arch., b. 62, 1875, s. 145.
48. MONEY: An. of heart; cerebral tumour; idiocy. — Trans. Pathol. Soc., Lond., vol. 38, 1887, s. 97.
49. MOORE: An. of sinus of Vals. — Trans. Pathol. Soc. Lond., vol. 38, 1887, s. 100.
50. MOXON: Case of ulceration of the aortic valves etc. — Lancet, Lond., 1869, II, s. 608.
51. MURRAY: Dissecting aneur. of the wall of the right side of the heart. — Trans. Pathol. Soc., Lond., vol. 20, 1869, s. 131.
52. OGLE: Trans. Pathol. Soc., Lond., vol. 9, 1858, s. 119.
53. OGLE: Ulceration, partly of the anterior curtain of the mitral valve, and partly of the anterior and left portion of the wall of the left auricle. — — Aneurysmal pouch etc. — Trans. Path. Soc., Lond., vol. 9, 1858, s. 131.
54. PEACOCK: Cases of partial aneurism of the heart, with remarks. — Edinb. med. and surg. Journ., vol. 66, 1846, s. 261. (Case 2d, s. 276.)
55. *PEACOCK: Monthly Journ., sept. 1849. — Ref. i SCHMIDTs Jahrb., b. 65, 1850, s. 186.
56. PEACOCK: Obstruct. dis. of the aortic. valves, depend. on malform. etc. — Report of proceed. of the Path. Soc., Lond., 6th sess., 1851—52, s. 287.
57. PEACOCK: Obstruct. disease etc. — Trans. Path. Soc., Lond., vol. 12, 1861, s. 75.
58. PEACOCK: Report on cases of dissect. aneur. — Trans. Path. Soc., Lond., vol. 14, 1863, s. 87.
59. PEACOCK: An. of the ascend. aorta etc. with remarks on the communications of the sacs of an. with the cardiac cavities etc. — Trans. Path. Soc., Lond., vol. 19, 1868, s. 111 (115).

60. *PELVET, N.: Des anévrysmes du coeur. Thèse. Paris, 1867. — Ref. i VIRCH.-HIRSCHs Jahresber., II, s. 62, och af RAYNAUD, lit. n:r 66, samt af ARNOTT, lit. n:r 1, m. fl.

61. PICK, TH.: Fibroid degener. of the heart (syphilitic?). Aneur. etc. — Trans. Path. Soc., Lond., vol. 19, 1868, s. 156.

62. POTAIN: Anévr. intracardiaque, perforat. interventr. etc. — Gaz. des Hopitaux, 1882, s. 721.

63. QUAIN: A series of 4 cases illustrativ of the injuries occasionally sustained by the aortic valves during muscular efforts. — Report of the proceed. of the Path. Soc., Lond., 1:st sess. 1846—47, s. 36.

64. QUAIN: Disease of the aortic valves etc. False aneur. of the heart etc. — Trans. Path. Soc. Lond., vol. 7, 1856, s. 87.

65. RAUBER: Lehrb. d. Anat. des Mensch., II. B., I. Abth., Leipz. 1893, s. 43.

66. RAYNAUD, M.: Artikeln *Coeur* i Nouveau Dictionn. de méd. et de chir. prat. par JACCOUD, VIII, s. 502 (Anévrysme).

67. RICHTER, WALTH.: Ueber die Beteilig. der Aorta an endokardit. Prozess. — Inaug.-Diss., Kiel, 1891.

68. RINDFLEISCH: Zur Entsteh. u. Heilung des An. dissec. aortæ. — VIRCH. Arch., b. 131, 1893, s. 374.

69. ROKITANSKY: Handb. der speciell. pathol. Anat., I. B., Wien 1844.

70. ROKITANSKY: Lehrb. der pathol. Anat., III. Aufl., II. B., Wien 1856.

71. SAPPEY: Traité d'anat. descript., IV:me éd., t. II:me, Paris 1888.

72. SERGENT: Des anévr. des valvules sigmoïdes de l'aorte. — Arch. gén. de méd., 1894: 2, s. 547.

73. SHILLITO, BUXTON: Ulceration of the aortic valves, with aneur. at their bases etc. — Trans. Path. Soc. Lond., vol. 9, 1858, s. 79, 80.

74. SIMON, TH.: Ein Fall v. Aneur. der Mitralklappe etc. — Berliner klin. Wochenschr., VIII, 1871, s. 437.

75. THEILE: SCHMIDTs Jahrb., b. 82, 1854, s. 184.

76. THOMA: Untersuch. über Aneurysmen, II. Mittheil. — VIRCH. Arch., b. 112, 1888, s. 270.

77. THOMPSON, H.: Clinical lecture on a case of multiple an. etc. — Med. Times and Gaz., 1877, II, s. 56.

78. THURNAM, JOHN: On aneurisms of the heart. — Med.-Chir. Trans., 2nd ser., vol. 3, Lond., 1838, s. 187.

79. THURNAM, J.: On aneurisms, and specially spont. varicose an. of the aorta and sinuses of Valsalva. — Med.-Chir. Trans., 2nd ser., vol. 5, Lond., 1840, s. 323.

80. *TODD: Clinical lecture on a case of cardiac dissecting aneur. — Lond. med. Gaz., aug. 1846. — Ref. i Canst. Jahresb., Path. d. Gefäss-Syst., s. 186.

81. VESTBERG: Fall af dissekerande hjärtanevrism. — Hygiea 1893, Svenska läkaresällsk. förhandl., s. 121.
82. WEST, S.: Some aneur. of the heart, many of cases exhibiting the effects of erosion. — Trans. Path. Soc. Lond., vol. 37, 1886, s. 154.
83. WEST, S.: Aneurysms of the aort. valves — — an. of pouch of Vals. etc. — Trans. Path. Soc. Lond., vol. 37, 1886, s. 160.

Förklaring till afbildningarna.

Bild. 1—14. Radiära längdsnitt genom aorta från ett normalt manshjärta, omfattande aortaroten samt närmaste del af kärlväggen och vänstra kammarens bas jämte spatium peri-aorticum och omgifvande delar. Jfr texten, s. 17—18. Naturlig storlek. Muskulaturen svart; kärlväggar och fibrösa delar samt bindväfsstrimmor i muskulaturen hvita; lucker, fetthaltig bindväf streckad. På bilderna 1—7, som motsvara högra hälften af aortas omfång, är kärlväggen riktad till vänster (i förhållande till hjärtat, tvärtom i förhållande till åskådaren). Bilderna 8—14, som motsvara vänstra omfånget, äro vända på motsatt sätt. De särskilda snittens lägen på omkretsen af aorta och hjärtbasen framgå af de räta linierna med motsvarande sifferbeteckning på bild 15.

Bokstafsbeteckning:

a. c. d.	arter. coronar. dextra.
a. c. s.	» » sinistra.
ao.	aorta med rot och klaffapparat.
a. p.	arteria pulmonalis.
a. sp. d.	apertura spatii dextra.
a. sp. s.	apertura spatii sinistra.
atr. d.	atrium dextrum.
atr. s.	atrium sinistr.
au. d.	auricula dextra.
c. d.	conus arterios. dext.
c. s.	» » sinister, rudiment.
f.	senutbredning från basen af mitralklaffen.
i. sp.	isthmus spatii.
m.	muskulatur i vänstra kammaren.
mitr.	valvula mitralis' främre flik.
o. i. sp.	orificium isthmi spatii.
p.	pericardium.
s. a.	septum atrior.
s. m.	pars membranacea septi ventric.
sp.	spatium peri-aortic. cordis.
s. tr.	botten af sinus transv. pericardii.
s. v.	septum ventriculorum musculare.
t.	sensträng (chorda tendinea valvulæ tricusp.).
tr.	valvula tricusp.

tr. i. trigonum (spatium) intervalvulare.
v. p. d. valvula pulmonalis dextra.
v. p. s. » » sinistra.
v. s. vänstra kammarens fria vägg.

Bild 1. Snittet går genom främre omfånget af aorta (*ao.*) vid djupaste delen af högra klaffens fäste, träffar det köttiga kammarseptum (*s. v.*) och bakväggen af conus arterios. dext. (*c. d.*). Spatiet (*sp.*) högt, smalt triangulärt. Dess tak bildas af perikardiet (*p.*), som närmast aorta nedlöper i en smal ränna, och framför denna är lyftadt i plicæ adiposæ. Dess botten strax ofvanför valvelfickans, men fina bindväfsstrimmor, delvis fettförande, fortsätta ett stycke ned i muskelseptum periferiskt om aortarotens köttiga infattning.

Bild 2. Snitt genom högra-främre omfånget af aorta vid utträdet för högra kransarteren (*a. c. d.*), septum musculare och conus dexter. Spatiet något bredare, i synnerhet upptill, där det innehåller första delen af kransarteren. En gröfre utlöpare från spatiet i dess conusvägg ungefär på midten, fyld liksom detta af lucker bindväf med fett. Botten som i bild 1, något djupare.

Bild 3. Snitt genom högra omfånget af aorta vid bakre delen af högra klaffickan, septum musculare och conus dexter närmare dess bas. Spatiet bredt triangulärt; öfre delen öfvergår omärkligt i fettbeläggningen på conus, å hvars bakre sluttning breschen för högra kransarteren börjar öppna sig. Arteren med grenar tvärskuren i spatiet. Spatiets botten i jämnhöjd med klaffästets undre kant.

Bild 4. Snitt genom högra omfånget af aorta strax framför vinkeln mellan den högra och den bakre klaffen, trigonum (spatium) intervalvulare (*tr. i.*), pars membranacea septi ventricul. (*s. m.*), septum musculare och conus arter. dexter nära dess bas. *tr.* = valvula tricuspidalis, hvars fäste i sept. membr. ligger längre bakåt och ej träffats. *t.* är en sensträng, som utgår från gränsen mellan muskulära och membranösa delen af septum och tar fäste på klaffseglet. *au. d.* = högra hjärtörats basala del, undre väggen, hvilande på det af fettmassa upplyftade epikardiet. Spatiet vägglöst utåt, åt höger (vänster på bilden), i klyftan mellan conus dexter och högra förmaket, spatiets högra apertur (*a. sp. d.*). Af kransarteren synes endast en gren.

Bild 5. Snitt genom aorta — ungefär mellan första och andra fjärdedelen (från höger) af bakre klaffickan —, pars membranacea et muscularis septi ventr. och högra förmakets framvägg (*atr. d.*). Ursprunget för septala trikuspidalfliken (*tr.*) delar pars membr. (*s. m.*) i en ringa (öfre) förmaksdel och en bredare kammardel. Spatiet högt, halfannan mm. bredt, upptill i närheten af aorta begränsadt af en perikardiiränna (*s. tr.*), botten af sinus transversus pericardii; slutar nedtill i jämnhöjd med aortaklaffursprunget och begränsas af förmaksväggens och aortarotens ursprungsvinkel vid öfre kanten af sept. membranaceum.

Bild 6. Snitt genom aorta — ungefär midt i bakre klaffickan — och högra förmakets främre-septala vägg. Mellan aortaroten och vänstra kammarens muskulatur träffas aponevrosen (*f*), som förbinder sept. membr. med främre mitralflikens bas. Dess baksida (till vänster på bilden) är beklädd med förmaksmuskulatur, tillhörig högra septalutbredningen nedtill (jfr bild 15, lin. 6) vid dess öfvergång i förmaksframväggen och sept. membr. Högra atrio-ventrikularostiets plan ligger ej transverselt i förhållande till axeln för aorta och v. kammaren utan bildar med snittplanet i bilden en mycket spetsig vinkel, hvarför snittet träffat helt och hållet på förmakssidan om trikuspidalursprunget och sålunda ej når högra kammaren utan fortfarande högra förmaket (resp. förmaksseptum) nedtill, fastän vänstra kammaren är träffad. Spatiet något smalare än på bild 5, annars ungefär lika.

Bild 7. Snitt genom aortas bakre omfång — i vänstra hälften af bakre klaffickan — klyfvande sept. atriorum (*s. a.*) (dettas bakre kant, till vänster på bilden, är snittkant). Nedre delen af förmakskiljeväggens köttmassa i snittet tillhör dess utbredning till vänster (jfr bild 15, lin. 7) på baksidan af aponevrosen vid främre mitralflikens bas (*f*), altså septi öfvergång till vänstra förmakets främre vägg nere vid ost. atrio-ventr. sin. — *m.* vänstra kammarens muskelvägg (snittkant framåt, till höger på bilden) vid bakersta delen af sept. ventr. Spatiet tämligen smalt trots läget här i vinkeln mellan förmakens framväggar. Nedre gräns tätt under klaffästet i aorta.

Bild 8. Snitt genom aortas bakre omfång — i högra delen af klaffvinkeln mellan den bakre och den vänstra klaffen —, trigonum intervalvulare (*tr. i.*) och främre mitralfliken (*mitr.*) samt vänstra förmakets framvägg (*atr. s.*). Aortas klaffäste snedskuret. Spatiets nedre gräns sammanfaller ungefär med aortarotens (ingen tydlig conus arteriosus sin. härstädes i detta fall).

Bild 9. Snitt genom aorta — i bakre delen af vänstra klaffickan —, främre mitralfliken samt vänstra förmakets framvägg och öfvergången till dess öfre vägg (snedt träffad). Spatiet ungefär som på bild 8; dess botten tätt under jämnhöjd med nedre randen af klaffästet. Utgångspunkten för aortaklaffens fäste är vid härdningen något framskjuten mot ostiet med vinkelböjning af väggen. Tänkes denna rätlinigt sträckt, bildas innerväggen för spatiets djupaste del af en membranös strimma (*c. s.*) mellan aortaroten och främre mitralfliken, hvilken väggstrimma kan uppfattas som rudiment af en conus art. sin. (Ett liknande förhållande finnes antydt på bild 7.) Rännan för sinus tr. pericardii genom fettbeläggning på aorta förskjuten åt förmaket, i botten dubbel.

Bild 10. Snitt genom aortaväggen vid utträdet för vänstra kransarteren, senig (*f*) och köttig (*v. s.*) yttervägg för vänstra kammaren. Snittet träffar vidare främre förmaksväggen (*atr. s.*) i dess öfvergång till vänstra hjärtörat. Kransarteren genomlöper i snittplanet spatiet, som nedåt är öppet mot ringfåran på hjärtats yta, i det förmaksmuskula-

turens ursprung under hjärtörats bas svänger bakåt vid öfvergång i laterala förmaksväggen. Den ökade fettmassan kring kransarteren beklädes uppåt af perikardiet, bildande plicæ adiposæ, och detta öfverlagras af den fria undre ytan af arteria pulmonalis (*a. p.*), i dess horisontala del.

Bild 11. Snitt genom aortaväggen i främre delen af vänstra klaffickan och den muskulösa väggen till vänstra kammaren. Spatiet utan annan yttervägg än perikardiet öfver fettmassan kring kransarteren (delvis bortskuret af utrymmesskäl) är här löst täckt af det fria hjärtörat (ej synligt på bilden). Uppåt täckes det af lungarteren, som inbäddad i fettmassan svänger öfver i horisontal riktning. Spatiets öfre gräns bildar den intimare sammanväxningen mellan aorta och art. pulm. vid öfvergången från adhesionsytans nedre till dess vänstra laterala kant (jfr bild 15, korsningen af lin. *y* och *aa* vid lin. 11). Nedåt är spatiet öppet mot sulcus long. ant. Spatiets vänstra apertur (*a. sp. s.*).

Bild 12. Snitt genom aortaväggens främre omfång — strax till höger om främre klaffvinkeln — och angränsande del af vänstra kammarväggens bas. Träffar i sned riktning arteria pulmon. vid dess bakre klaffvinkel. Af spatiet existerar här blott en jämförelsevis låg och smal spricka nedanför kärlväggarnas intima sammanväxning. Främre vägg bildar art. pulmon., bakre vägg muskel-infattningen från vänstra kammarens vägg utanpå aortaroten. Nedåt öppnar sig spatiet mot sulc. long. ant. Mynningen af isthmus spatii i vänstra aperturen (*o. i. sp.*).

Bild 13. Snitt genom aortas främre vägg — i vänstra delen af högra klaffickan — och genom främsta (vänstra) delen af sept. ventriculor. Ur detta uppstiger å ena sidan conus art. dexter, träffad nästan transverselt i djupa delen af vänstra pulmonal-klaffickan (*v. p. s.*) och fortsatt uppåt af art. pulm. i dess högre upp träffade högra klafficka (*v. p. d.*), å andra sidan aortaroten med dess köttiga infattning. Mellan conus dexter framåt (till höger på bilden) och aortaroten ligger spatiet (*i. sp.*), uppåt stängdt genom sammanväxningen mellan aorta- och pulmonalisväggarna, nedåt genom sept. ventr. Från spatiets botten fortsätter sig ned i septum en mängd fina muskelsprickor, fylda af lucker bindväf, hvarigenom spatiet här blir obestämdt begränsadt nedåt. Isthmus spatii.

Bild 14. Snitt genom främsta delen af aortaväggen — till vänster om högra klaffickans midt — sept. ventric., conus art. dexter och art. pulmon. i dess högra klafficka. Spatiets öfre begränsning bildas åter som i bild 1 af perikardiet öfver rännan mellan aorta och högra (bakre) sluttningen af conus dexter, här redan fortsatt af art. pulm. Nedre del af spatiet som i bild 1.

Bild 15. Skematisk skiss i naturlig storlek af aortas ursprungsdel och angränsande parti af vänstra kammarbasen, sedda inifrån. Teckningen är sammanställd af de noga kopierade och till ett plan förlagda

inre (centrala) ytorna af den fullständiga serie snittbitar, som ligger till grund för bild. 1—14. De med siffror markerade räta linierna angifva läget för de på bilderna med motsvarande ordningsnummer afbildade snitten. Af aortaklaffarna äro endast ursprungsytorna markerade. De horisontalt streckade ytorna beteckna de till samma plan förlagda snittytorna af conus art. dexter (*c. d.*), högra förmakets laterala vägg (*atr. d.*) och förmaksskiljeväggen (*s. a.*) på den periferiska ytan af snittbitarna. De äro införda på teckningen genom utpunktering på de radiärssnitten motsvarande linierna af motsvarande gränspunkter för ytorna på dessa snitt samt punkternas sammanbindning med ledning af de här invändigt afbildade bitarnas periferiska ytor. På samma sätt äro också pulmonalisklaffarnas ursprungsränder (*v. p. d.* och *v. p. s.*), gränslinien mellan conus art. dexter och art. pulmonalis (*x*) samt spatiets öfre (*aa*) och nedre (*bb*) gränslinier projicierade på aortas resp. vänstra kammarväggens inre yta. I vertikal riktning längs de särskilda snittlinierna är bilden således fullt exakt. I horisontal riktning är den det endast beträffande hjärtats och aortas inre yta (frånsedt deras utbredning till ett plan) och tämligen exakt beträffande spatiets öfre och nedre gräns, hvaremot alla beteckningar för mera periferiskt belägna delar med hänsyn till snittbitarnas i verkligheten utåt tilltagande bredd måst sammanträngas i horisontal riktning till ett utrymme, som motsvarar de inre ytornas.

Lin. *aa* spatiets öfre gräns.
» *bb* » nedre gräns, afbruten fr. o. m. lin. 10 t. o. m. lin. 12 (vänstra aperturen).
» *y* den vänstra (bakre) gränslinien för den fastare sammanväxningen mellan aorta och lungarteren, öfvertager fr. o. m. lin. 11 till lin. 12 (i aperturen) den undre gränsliniens (*x*) rol (vid och omkring lin. 13) att afstänga spatiet uppåt. Vid snittlinien 12 sker öfvergången med en krök på gränskurvan.

Öfriga beteckningar äro de samma som på bild. 1—14.

Bild 16. Skiss af aortas ursprungsdel och angränsande parti af vänstra kammaren hos ett på vanligt sätt uppklipt och utbredt normalt kvinnohjärta. Naturlig storlek. De punkterade och streckade linierna beteckna periferiskt om aorta- och kammarväggen belägna partier, hvilka medels vertikalt genom väggen införda nålar markerats på dess insida (jfr texten, s. 16—17).

c. s., *c. s.* tunnare, membranös väggstrimma mellan aortaroten (i spatia intervalvularia markerad med streckning efter den i detta fall särdeles tydliga förstärkningen af cirkulära trådknippen) å ena sidan och pars membranacea septi, resp. ursprunget för främre mitralfliken å den andra = antydningar till självständig vägg för en con. art. sinister.

xx gränslinien mellan arteria pulmonalis och conus art. dexter på dessas utsida.

a'a del af linien *xx*, som ingår i spatiets öfre begränsning.

aa återstoden af spatiets öfre gräns, bildad af epikardiet.
ya högra (främre) kanten af sammanväxningsytan mellan aorta och art. pulmonalis.
bb spatiets nedre gräns, afbruten under främre delen af vänstra aortaklaffen och främre klaffmellanrummet (snittet ligger i vänstra aperturen).

Öfriga beteckningar ha samma betydelse som i bild. 1—15.

Bild 17. Afbildning af hjärtat från egna fallet. Ungefär $\frac{5}{6}$ naturlig storlek.

A mynning till det dissekerande anevrismet.
a. c. d. art. coron. dextra.
a. c. s., *a. c. s.'* art. coron. sin.
a. p. art. pulmonalis.
aur. s. auricula sinistra.
a. v. aneurysma valvulare, rupturstället.
f sammanvuxet parti af högra och vänstra aortaklaffarna.
n ärrig bindväfsknöl i aorta i fortsättning af det nedflyttade gemensamma fästet för högra och vänstra klaffarna.
t endokarditiskt ansväld och afsliten sensträng.
u, *u* endokarditiska härdar och sår.
v. p., *v. p.* venæ pulmonales.
v. s. d. valvula semil. dextra aortæ, det mot kammaren omstjälpta partiet.
v. s. s. valv. semil. sin. aortæ, bakre delen.
v. s. s.' främre, mot kammaren omstjälpta delen af samma klaff.

Alfabetiskt författareregister till kasuistiken.

	N:r i kas.	Sid.
Arnott	1	53
Bennet	50	86
v. Buhl	16, 17, 33	65, 65, 76
Corvisart	48	85
Despaigne	19	66
Duroziez	31	73
v. Dusch	54	89
Ewart	18	65
Finger	27	71
Galliard	60	93
Goodfellow	13	63
Gordon	46	84
Habershon	6	57
Hanna	49	85
Hérard	11	61
Hill	52	87
Holl	29	72
Hope	40—43	81
Jaccoud	12	62
Jansen	5	56
Kidd	35—37	77, 78, 79
v. Krzywicki	25, 39	70, 81
Lambl	55	90
Lancereaux	47	84
Legg	58	92
Leroux	15	64
Löbel	53, 56	88, 91
Maguire	22	68
Maier	14	63
Money	59	93
Moore	23	69
Moxon	45	83
Murray	51	87
Ogle	9	60
Peacock	4, 10, 28	55, 61, 72
Pelvet	44	83

	N:r i kas.	Sid.
PICK	30	72
POTAIN	34	76
QUAIN	7	58
ROKITANSKY	2	54
SHILLITO	8	59
SIMON	57	91
THOMA	24	69
THOMPSON	32	74
TODD	3	54
VESTBERG	26	(71) 37
WEST	20, 21, 38	67, 68, 80

Tillägg.

Följande uttalanden af SERGENT, om hvilka jag för sent erhållit kännedom, hade bort beröras i historiken.

I framställningen af aortaklaffanevrismernas patogenes framhåller SERGENT (lit. n:r 72, s. 562) beträffande den kroniska, enligt S. på ateromatos beroende formen af dessa, att de antingen kunna uppkomma på likartadt sätt som de akuta, »eller ock är det en ateromatös härd, hvars smältning — — förstör samtliga klaffens lager och tillåter blodet att intränga (s'infiltrer), att bilda ett slags dissekerande anevrism — —. Det är i synnerhet i detta fall man ser dessa dissekerande klaffanevrismer uppkomma, på hvilka LAURAND lemnar flere exempel. Man kan få se blodet framtränga vidare med bildning af förlängningar (af anevrismet), hvilka utbreda sig lång sträcka under endokardiet och genom sin bristning kunna åstadkomma en kommunikation t. ex. mellan kamrarna.» — Sidan 566 omtalas, att inflammationen från den sjuka klaffen kan utbreda sig till angränsande klaff och framkalla ett nytt anevrism, t. ex. från bakre aortaklaffen till främre mitralfliken. »Oftast är det vid dessa utbredningar i grannskapet fråga om verkliga dissekerande anevrismer, förorsakade af ateromatos. En ateromatös härd i en aortaklaff har öppnat sig, blodet har inträngt och åtskilt klafflagren och anevrismet bildats; sedan har blodets inträngande (l'infiltration) undan för undan gripit öfver på angränsande klaff.» (Jfr min afhandl., s. 29). — — »Man har t. o. m. beskrifvit dissekerande anevrismer, som utbredt sig genom fortskridande under endokardiet och tvärt genom myokardiet ända till en klaff i högra hjärthalfvan med bildning af ett sekundärt anevrism därstädes.» (MOORES fall? Ref.) — LAURANDS afhandling (lit. n:r 37), som åberopas af SERGENT, har jag tyvärr ej lyckats skaffa mig.

A. V.

Fig. 1.

Fig. 2.

Fig. 3.

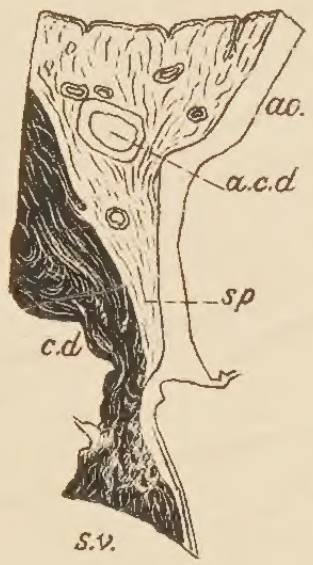

Fig. 4.

Fig. 5.

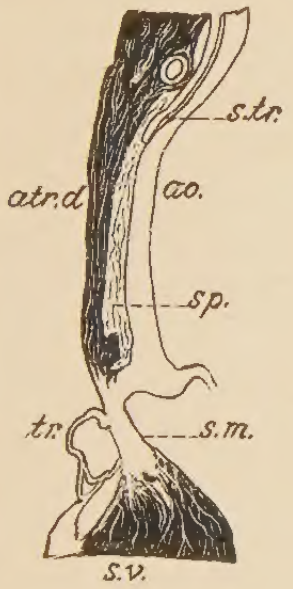

Fig. 6.

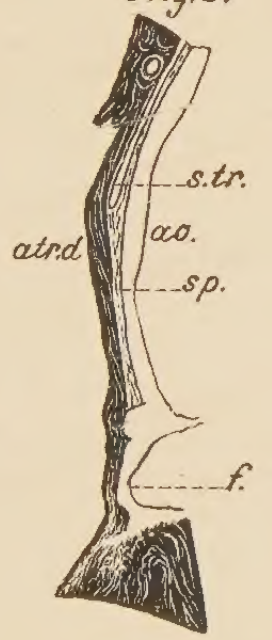

Fig. 7.

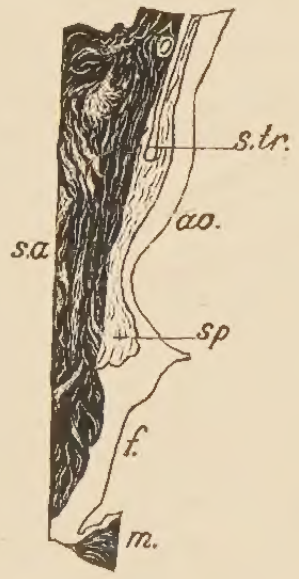

Fig. 8.

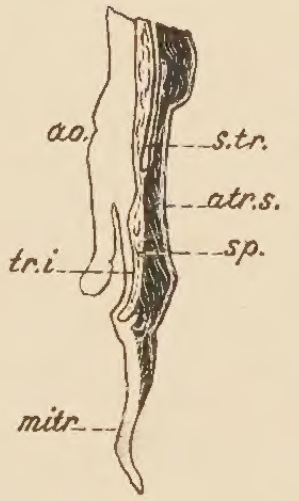

Fig. 9.

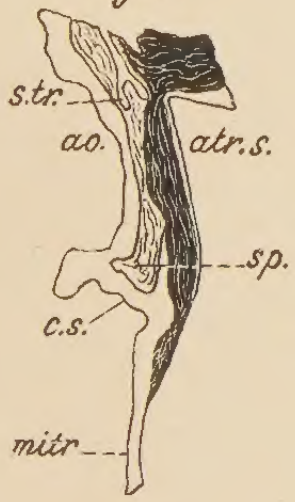

Fig. 10.

Fig. 11.

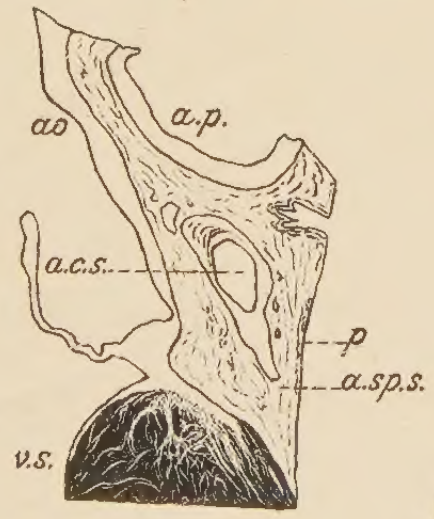

Fig. 12.

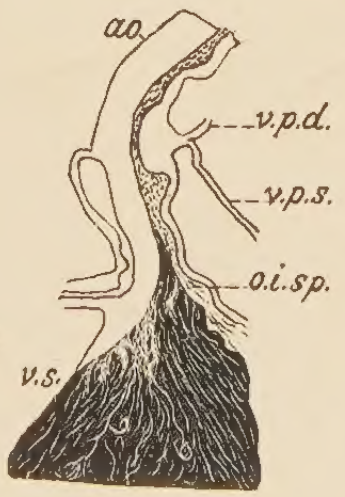

Fig. 13.

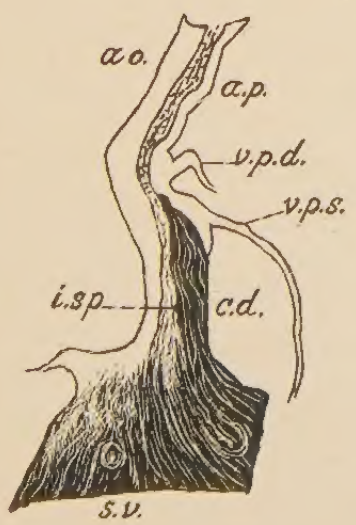

Fig. 14.

Fig. 15.

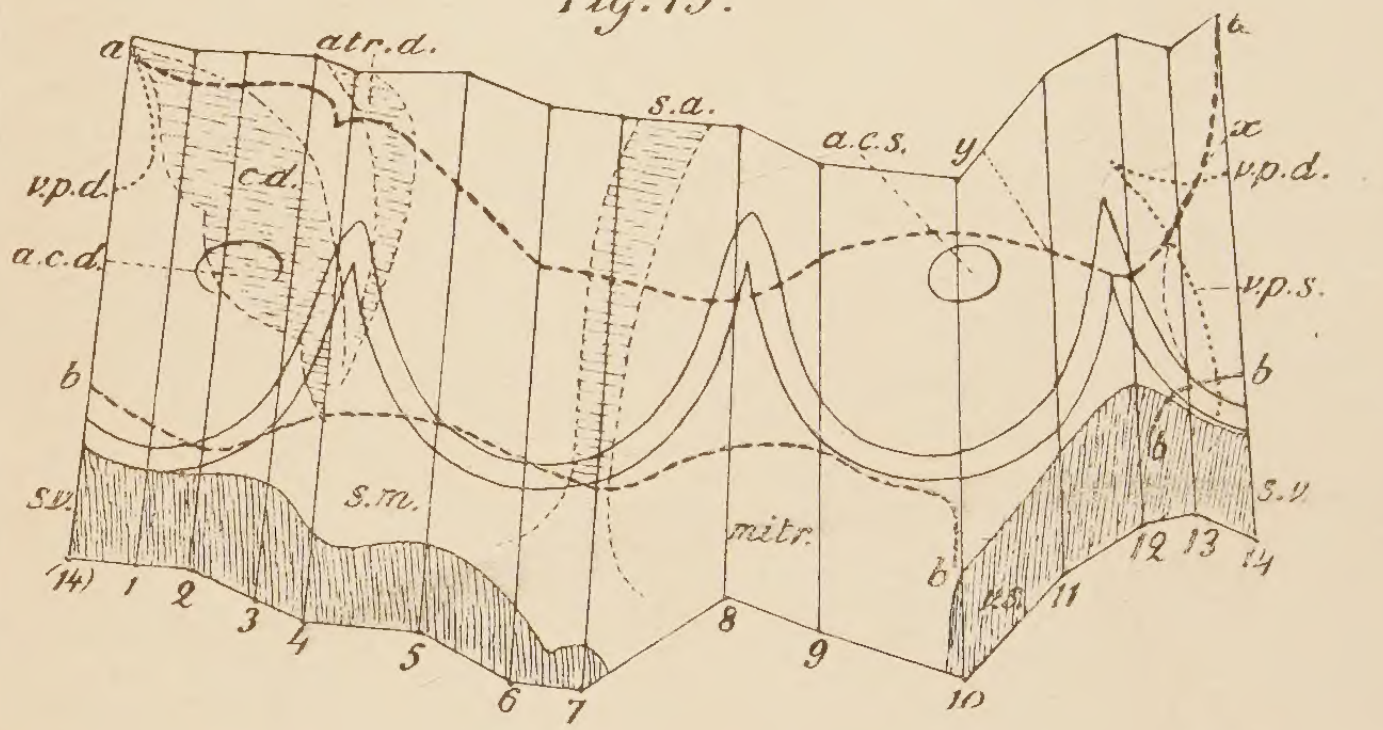

Fig. 16.

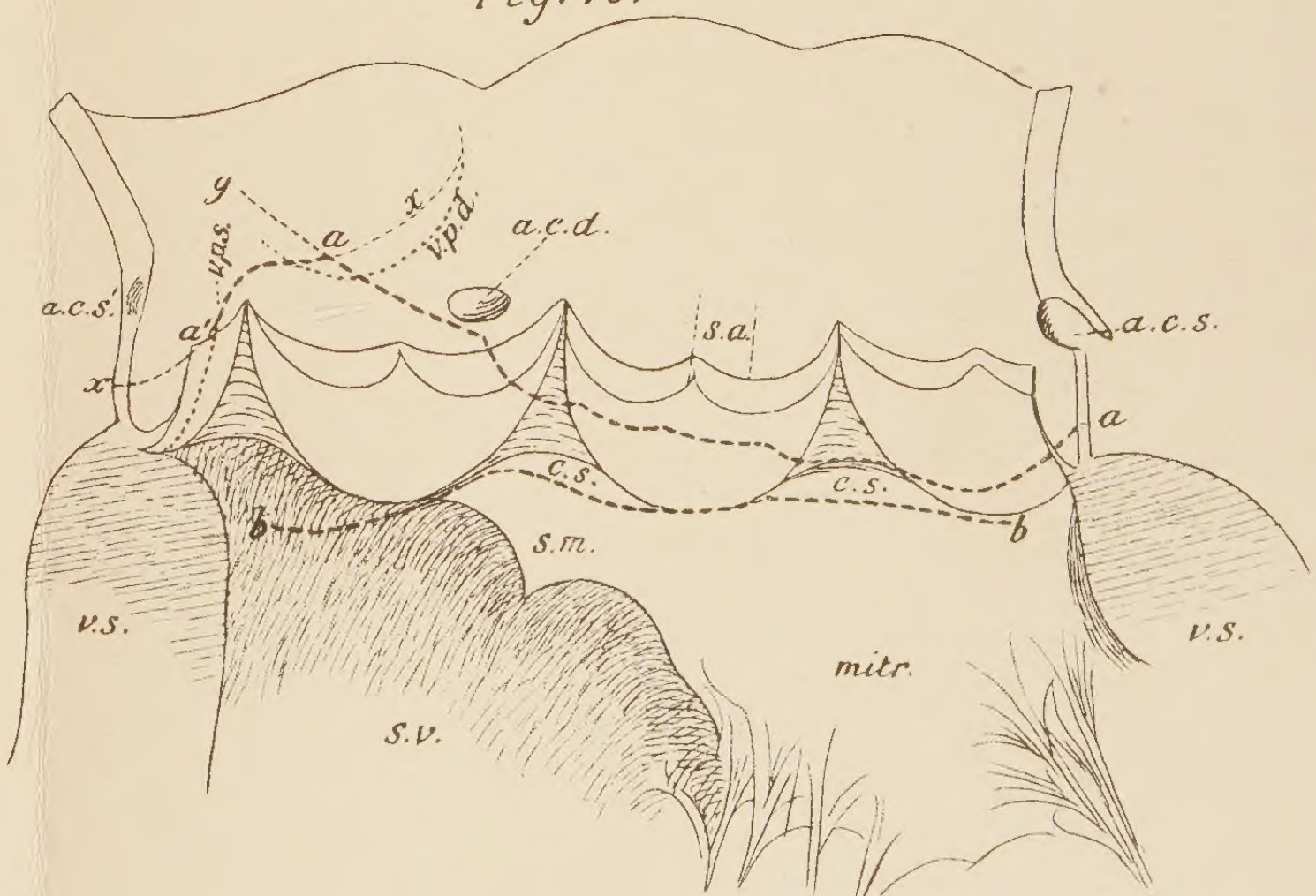

Fig. 17.

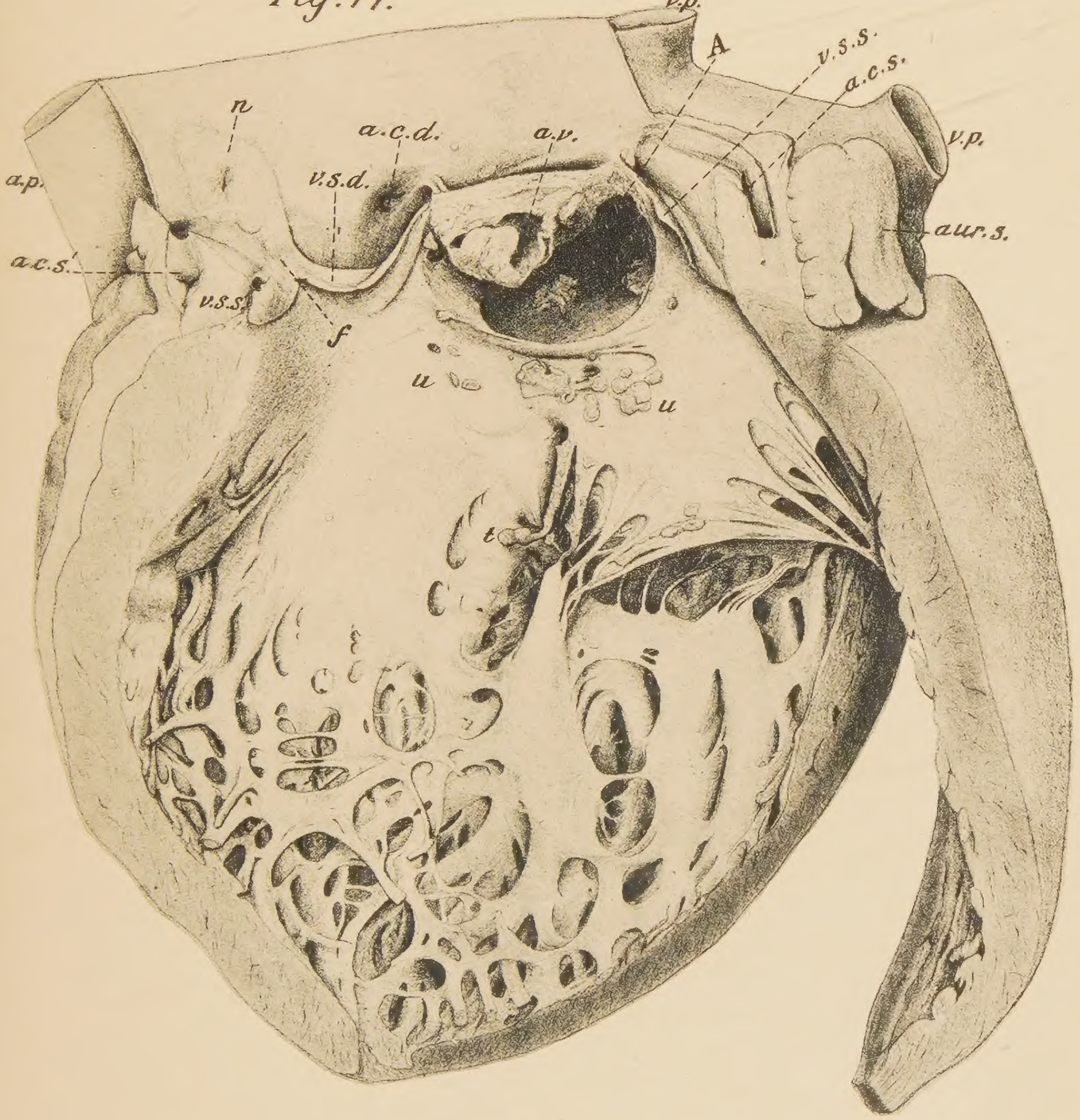

Ljustr. Gen. Stab. Lit. Anst.